SLIDE 1

الجهاز الهيكلي – مقدمة
Skeletal System – Introduction

الترجمة التفصيلية:

الجهاز الهيكلي	SKELETAL SYSTEM

الشرح المفصل:

تُمهّد هذه الشريحة لمحاضرة الجهاز الهيكلي التي تشمل عظام الطرفين العلوي والسفلي، الجمجمة، العمود الفقري، والقفص الصدري.

مسرد المصطلحات الشامل:

Skeletal System	الجهاز الهيكلي	Bone	العظم
Skeleton	الهيكل العظمي		

SLIDE 2

الهيكل العظمي البشري (مع OCR) OCR
The Human Skeleton (OCR)

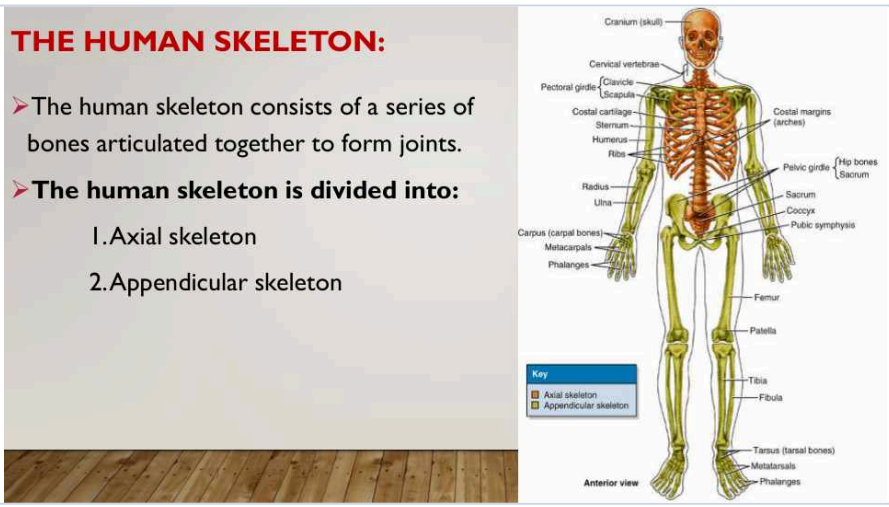

📖 الترجمة التفصيلية:

The human skeleton consists of a series of bones articulated together to form joints.	يتكون الهيكل العظمي البشري من سلسلة من العظام المفصّلة معاً لتكوين المفاصل.
The human skeleton is divided into: 1. Axial skeleton 2. Appendicular skeleton	ينقسم الهيكل العظمي البشري إلى: 1. الهيكل المحوري 2. الهيكل الطرفي (الزائدي).
Pelvic girdle – Sacrum – Tarsus (tarsal bones)	حزام الحوض – العجز – عظام الرصغ

💡 الشرح المفصل:

الهيكل المحوري (Axial) يشمل الجمجمة والعمود الفقري والقفص الصدري. الهيكل الطرفي (Appendicular) يشمل الأطراف العلوية والسفلية مع أحزمتها. الرسم يُظهر الهيكل الكامل مع تسمية أجزائه.

📚 مسرد المصطلحات الشامل:

Human skeleton	الهيكل العظمي البشري	Bones	العظام
Articulated	مفصّلة	Joints	المفاصل
Axial skeleton	الهيكل المحوري	Appendicular skeleton	الهيكل الطرفي
Pelvic girdle	حزام الحوض	Sacrum	العجز
Tarsus	عظام الرصغ		

SLIDE 3

🔍 عظام الطرف العلوي (مع OCR – رسم تفصيلي) OCR

Bones of Upper Limb (OCR – Detailed Diagram)

BONES OF UPPER LIMB

The upper limb is composed of the shoulder girdle, arm, forearm and hand.

The bones of these segments are as follows:

1. Bones of **the shoulder girdle**: are the **scapula and clavicle** together. These 2 bones surround the upper part of the chest like a belt.
2. The bone of the **arm**: is the **humerus**.
3. Bones of the **forearm** are **radius** (laterally), and **ulna** (medially).
4. Bones of the **hand:** are the **carpals, metacarpals and phalanges.**

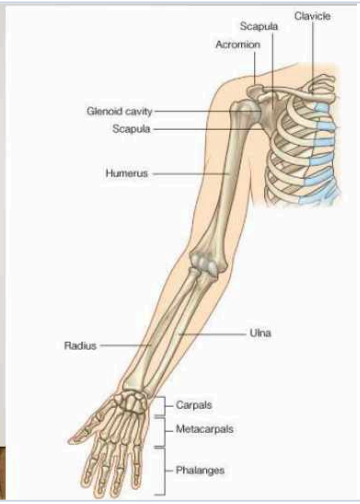

📖 الترجمة التفصيلية:

The upper limb is composed of the shoulder girdle, arm, forearm and hand.	يتكون الطرف العلوي من حزام الكتف والعضد والساعد واليد.
1. Bones of the shoulder girdle: are the scapula and clavicle. These 2 bones surround the upper part of the chest like a belt.	1. عظام حزام الكتف: هما لوح الكتف والترقوة. هاتان العظمتان تُحيطان بالجزء العلوي من الصدر كحزام.
2. The bone of the arm: is the humerus.	2. عظمة العضد: هي عظم العضد.
3. Bones of the forearm are radius (laterally), and ulna (medially).	3. عظام الساعد: الكعبرة (جانبياً) والزند (إنسياً).
4. Bones of the hand: are the carpals, metacarpals and phalanges.	4. عظام اليد: عظام الرسغ وعظام المشط والسلاميات.
Clavicle – Scapula – Acromion – Glenoid cavity – Humerus – Radius – Carpals – Metacarpals – Phalanges	الترقوة – لوح الكتف – الأخرم – التجويف الحقاني – العضد – الكعبرة – عظام الرسغ – عظام المشط – السلاميات

💡 الشرح المفصل:

الطرف العلوي أربع مناطق متسلسلة: حزام الكتف (ترقوة+لوح كتف) → العضد (Humerus) → الساعد (Radius+Ulna) → اليد (8 رسغ+5 مشط+14 سلامية). الرسم يُظهر كل هذه العظام بأسمائها.

📚 مسرد المصطلحات الشامل:

Shoulder girdle	حزام الكتف	Scapula	لوح الكتف
Clavicle	الترقوة	Arm	العضد
Forearm	الساعد	Hand	اليد
Humerus	عظم العضد	Radius	الكعبرة
Ulna	الزند	Carpals	عظام الرسغ
Metacarpals	عظام المشط	Phalanges	السلاميات
Acromion	الأخرم	Glenoid cavity	التجويف الحقاني
Laterally	جانبياً	Medially	إنسياً

الترقوة – الوظائف (مع OCR) OCR

The Clavicle – Functions (OCR)

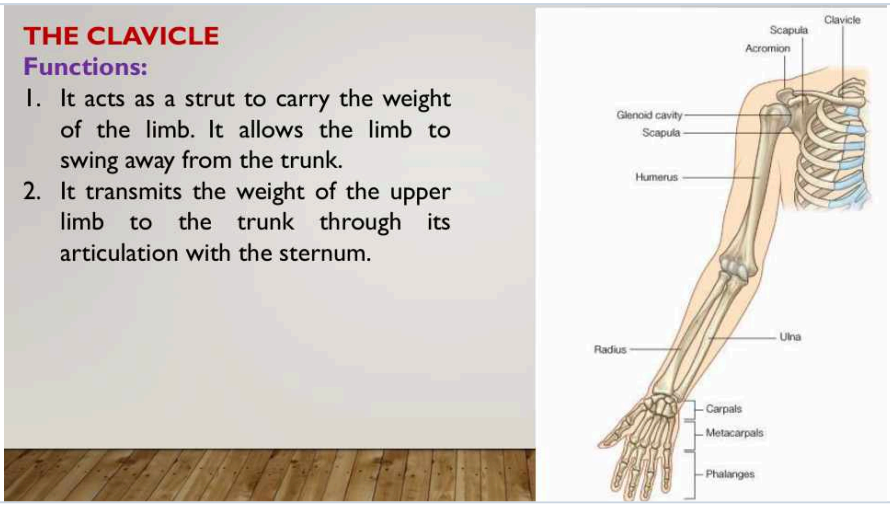

الترجمة التفصيلية:

1. It acts as a strut to carry the weight of the limb. It allows the limb to swing away from the trunk.	1. تعمل كدعامة لحمل وزن الطرف وتسمح له بالتأرجح بعيداً عن الجذع.
2. It transmits the weight of the upper limb to the trunk through its articulation with the sternum.	2. تنقل وزن الطرف العلوي إلى الجذع عبر مفصلها مع عظمة القص.
Clavicle – Scapula – Glenoid cavity – Humerus – Radius – Carpals – Metacarpals – Phalanges	الترقوة – لوح الكتف – التجويف الحقاني – العضد – الكعبرة – عظام الرسغ – عظام المشط – السلاميات

الشرح المفصل:

الترقوة هي الوصلة الوحيدة المباشرة بين الطرف العلوي والهيكل المحوري. وظيفتان: دعامة تبعد الكتف عن الصدر، وناقل لوزن الذراع للقص عبر مفصل القص الترقوي.

مسرد المصطلحات الشامل:

Clavicle	الترقوة	Strut	الدعامة
Weight	الوزن	Limb	الطرف
Swing	التأرجح	Trunk	الجذع
Transmits	تنقل	Articulation	المفصل / التفصّل
Sternum	عظمة القص	Sternoclavicular joint	مفصل القص الترقوي

الترقوة – الوصف التشريحي والمفاصل (مع OCR) OCR

The Clavicle – Description & Articulations (OCR)

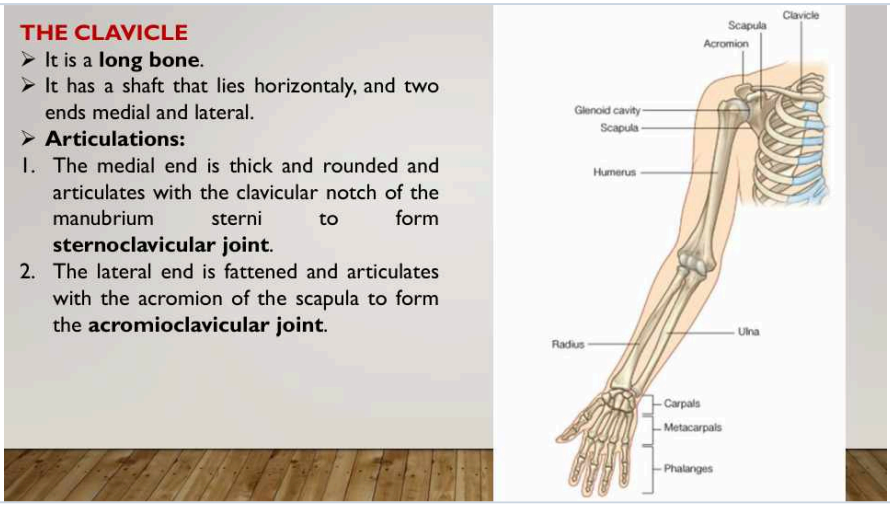

الترجمة التفصيلية:

It is a long bone with a shaft that lies horizontally, and two ends medial and lateral.	هي عظمة طويلة لها جسم أفقي وطرفان: إنسي وجانبي.
1. The medial end is thick and rounded and articulates with the clavicular notch of the manubrium sterni to form sternoclavicular joint.	1. الطرف الإنسي سميك ومستدير ويتفصّل مع الشق الترقوي لمقبض القص مكوّناً مفصل القص الترقوي.
2. The lateral end is flattened and articulates with the acromion of the scapula to form the acromioclavicular joint.	2. الطرف الجانبي مفلطح ويتفصّل مع الأخرم من لوح الكتف مكوّناً المفصل الأخرمي الترقوي.

الشرح المفصل:

الترقوة عظمة طويلة أفقية تربط القص بلوح الكتف. مفصلها الإنسي مع القص (Sternoclavicular joint) هو الوحيد الذي يربط الطرف العلوي بالهيكل المحوري. مفصلها الجانبي مع الأخرم (Acromioclavicular joint).

مسرد المصطلحات الشامل:

Long bone	عظمة طويلة	Shaft	جسم العظمة
Medial end	الطرف الإنسي	Lateral end	الطرف الجانبي
Manubrium sterni	مقبض القص	Clavicular notch	الشق الترقوي
Sternoclavicular joint	مفصل القص الترقوي	Acromion	الأخرم
Acromioclavicular joint	المفصل الأخرمي الترقوي	Flattened	مفلطح
Thick and rounded	سميك ومستدير		

الترقوة – صورة تشريحية (مع OCR – تسميات الصورة) OCR

The Clavicle – Anatomical Image (OCR – Labels)

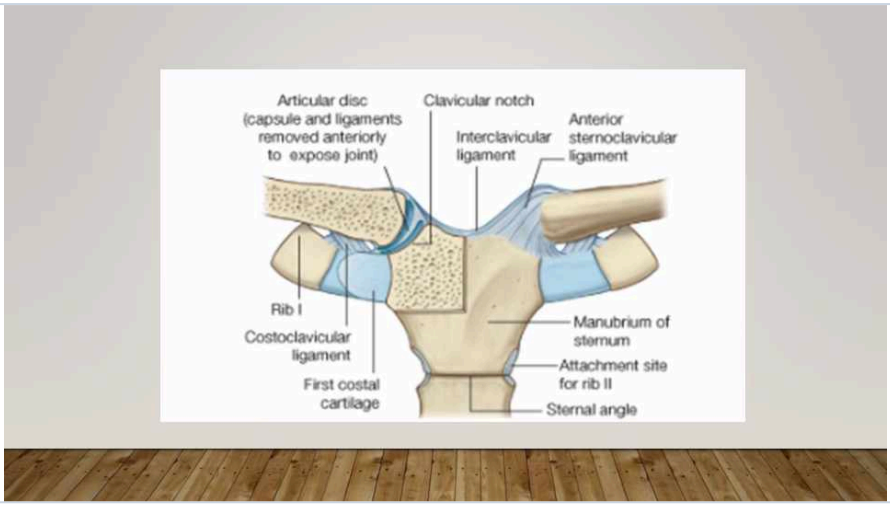

الترجمة التفصيلية:

Anterior	أمامي
Manubrium of sternum	مقبض القص
Costoclavicular ligament	الرباط الضلعي الترقوي
First costal cartilage	الغضروف الضلعي الأول
Attachment site for rib II	موضع ارتباط الضلع الثاني
Sternal angle	زاوية القص

الشرح المفصل:

الصورة تُظهر الترقوة من الأمام مع تسمية مقبض القص، الرباط الضلعي الترقوي الذي يثبّتها، الغضروف الضلعي الأول، وزاوية القص (Angle of Louis) وهي معلم إكلينيكي مهم.

مسرد المصطلحات الشامل:

Anterior	أمامي	Manubrium of sternum	مقبض القص
Costoclavicular ligament	الرباط الضلعي الترقوي	First costal cartilage	الغضروف الضلعي الأول
Sternal angle	زاوية القص (زاوية لويس)	Attachment site	موضع الارتباط

الترقوة – السطوح والمعالم (مع OCR) OCR

The Clavicle – Surfaces & Landmarks (OCR)

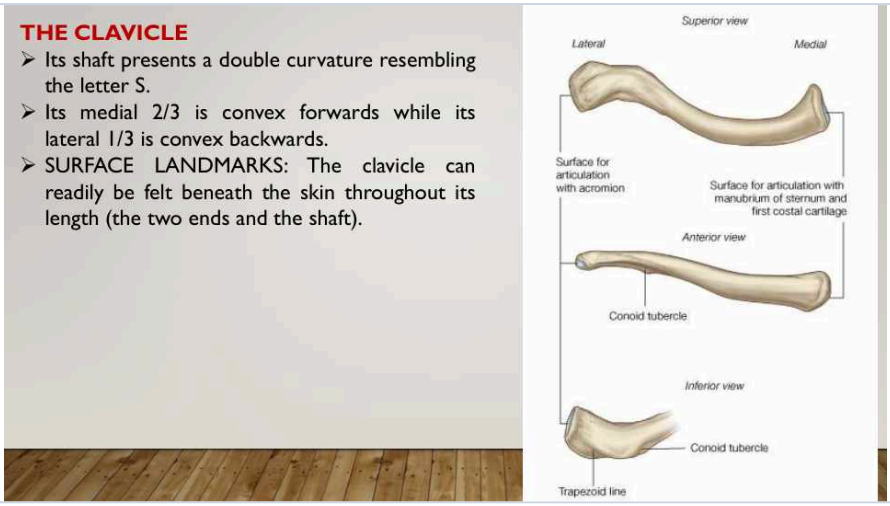

الترجمة التفصيلية:

Its shaft presents a double curvature resembling the letter S.	يُظهر جسمها انحناءً مزدوجاً يشبه حرف S.
Its medial 2/3 is convex forwards while its lateral 1/3 is convex backwards.	ثلثاها الإنسيان محدبان للأمام بينما ثلثها الجانبي محدب للخلف.
SURFACE LANDMARKS: The clavicle can readily be felt beneath the skin throughout its length.	المعالم السطحية: يمكن جسّ الترقوة بسهولة تحت الجلد على طول امتدادها الكامل.
Superior view – Lateral – Medial – Surface for articulation with acromion – Conoid tubercle – Trapezoid line – Inferior view	منظر علوي – جانبي – إنسي – سطح للتفصّل مع الأخرم – النبت المخروطي – الخط شبه منحرف الشكل – منظر سفلي

الشرح المفصل:

الانحناء S يزيد القوة الميكانيكية. المعالم من الرسم: سطح التفصّل مع الأخرم جانبياً، النبت المخروطي (Conoid tubercle)، والخط شبه منحرف الشكل (Trapezoid line) وهما لارتباط الأربطة.

مسرد المصطلحات الشامل:

Double curvature	الانحناء المزدوج	Convex forwards	محدب للأمام
Convex backwards	محدب للخلف	Surface landmarks	المعالم السطحية
Felt beneath the skin	يُجسّ تحت الجلد	Superior view	منظر علوي
Inferior view	منظر سفلي	Conoid tubercle	النبت المخروطي
Trapezoid line	الخط شبه منحرف الشكل	Articulation with acromion	التفصّل مع الأخرم

لوح الكتف (مع OCR – رسم تفصيلي) OCR

The Scapula (OCR – Detailed Diagram)

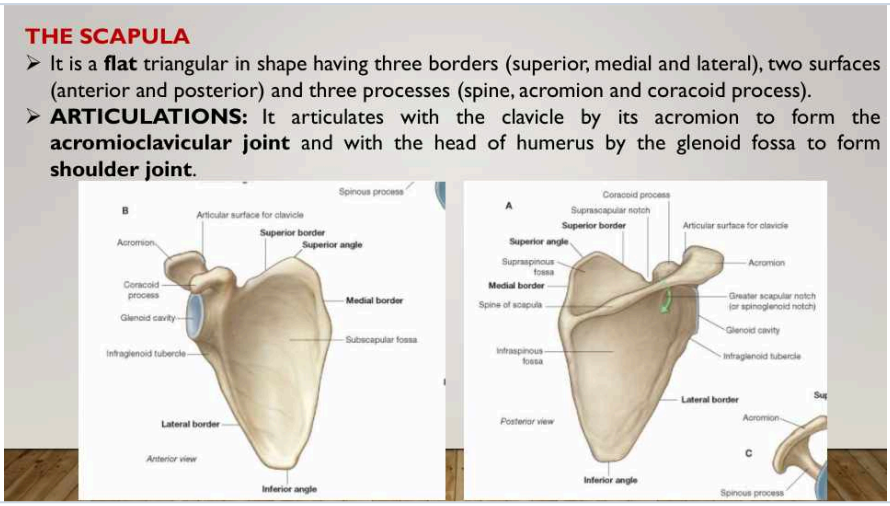

الترجمة التفصيلية:

It is a flat triangular bone having three borders (superior, medial and lateral), two surfaces (anterior and posterior) and three processes (spine, acromion and coracoid process).	هو عظمة مسطحة مثلثة لها ثلاثة حواف (علوي وإنسي وجانبي) وسطحان (أمامي وخلفي) وثلاثة نتوءات (الشوكة والأخرم والنتوء الغرابي).
ARTICULATIONS: It articulates with the clavicle by its acromion to form the acromioclavicular joint and with the head of humerus by the glenoid fossa to form shoulder joint.	المفاصل: يتفصّل مع الترقوة عبر الأخرم مكوّناً المفصل الأخرمي الترقوي، ومع رأس العضد عبر التجويف الحقاني مكوّناً مفصل الكتف.
Superior border – Superior angle – Medial border – Lateral border – Inferior angle	الحافة العلوية – الزاوية العلوية – الحافة الإنسية – الحافة الجانبية – الزاوية السفلية

الشرح المفصل:

لوح الكتف عظمة مثلثة خلفية تتميز بـ: ثلاث حواف (علوي+إنسي+جانبي)، ثلاث نتوءات (شوكة+أخرم+غرابي)، والتجويف الحقاني للتفصّل مع رأس العضد في مفصل الكتف الأكثر حركيةً في الجسم.

مسرد المصطلحات الشامل:

Flat triangular bone	عظمة مسطحة مثلثة	Superior border	الحافة العلوية
Medial border	الحافة الإنسية	Lateral border	الحافة الجانبية
Anterior surface	السطح الأمامي	Posterior surface	السطح الخلفي
Spine of scapula	شوكة الكتف	Acromion	الأخرم
Coracoid process	النتوء الغرابي	Glenoid fossa	التجويف الحقاني
Shoulder joint	مفصل الكتف	Acromioclavicular joint	المفصل الأخرمي الترقوي
Superior angle	الزاوية العلوية	Inferior angle	الزاوية السفلية

مفصل القص الترقوي – صورة تشريحية (مع OCR) OCR

Sternoclavicular Joint – Anatomical Image (OCR)

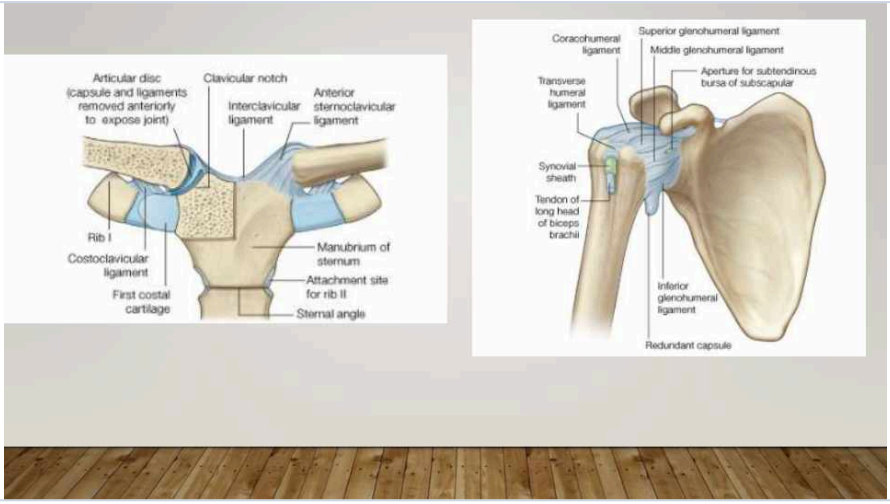

الترجمة التفصيلية:

القرص المفصلي	Articular disc
الشق الترقوي	Clavicular notch
الجانب الأمامي لمفصل القص الترقوي (أُزيل الكبسول والأربطة أمامياً لكشف المفصل)	Anterior sternoclavicular (capsule and ligaments removed anteriorly to expose joint)

الشرح المفصل:

الصورة تعرض المقطع التشريحي لمفصل القص الترقوي (Sternoclavicular joint) موضحةً القرص المفصلي (Articular disc) الذي يُحسّن التوافق بين العظمتين ويمتص الصدمات.

مسرد المصطلحات الشامل:

Articular disc	القرص المفصلي	Clavicular notch	الشق الترقوي
Sternoclavicular joint	مفصل القص الترقوي	Capsule	الكبسول / المحفظة
Ligaments	الأربطة	Anterior	أمامي

عظم العضد (مع OCR – رسم تفصيلي) OCR

The Humerus (OCR – Detailed Diagram)

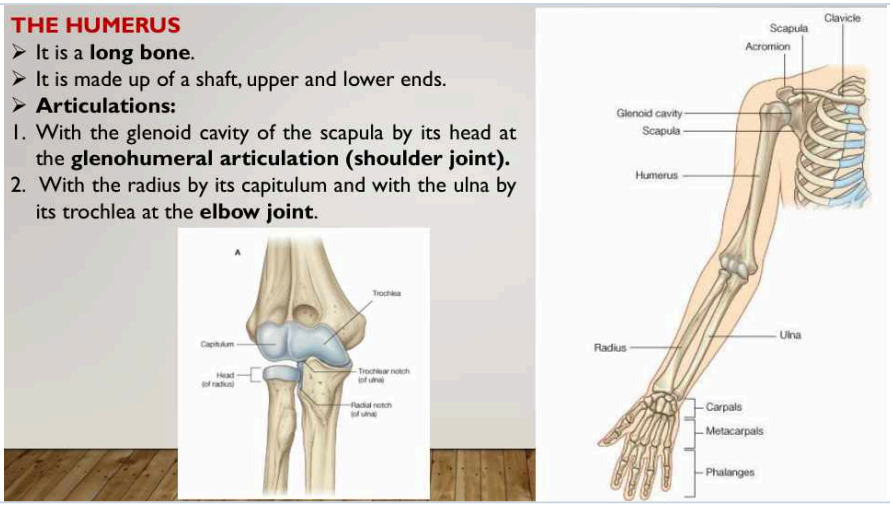

الترجمة التفصيلية:

It is a long bone made up of a shaft, upper and lower ends.	هو عظمة طويلة تتكون من جسم وطرفين علوي وسفلي.
1. With the glenoid cavity of the scapula by its head at the glenohumeral articulation (shoulder joint).	1. يتفصّل برأسه مع التجويف الحقاني للكتف في المفصل الحقاني العضدي (مفصل الكتف).
2. With the radius by its capitulum and with the ulna by its trochlea at the elbow joint.	2. يتفصّل بالرأيس مع الكعبرة وبالبكرة مع الزند في مفصل الكوع.
Scapula – Trochlear notch (of ulna) – Radial notch (of ulna)	لوح الكتف – الشق البكري (للزند) – الشق الكعبري (للزند)

الشرح المفصل:

العضد عظمة طويلة. رأسه الكروي العلوي يُشكّل مفصل الكتف. طرفه السفلي يحتوي الرأيس (Capitulum) للتفصّل مع الكعبرة والبكرة (Trochlea) للتفصّل مع الزند في مفصل الكوع.

مسرد المصطلحات الشامل:

Humerus	عظم العضد	Long bone	عظمة طويلة
Shaft	جسم العظمة	Head of humerus	رأس العضد
Glenoid cavity	التجويف الحقاني	Glenohumeral joint	المفصل الحقاني العضدي
Shoulder joint	مفصل الكتف	Capitulum	الرأيس
Trochlea	البكرة	Elbow joint	مفصل الكوع
Trochlear notch	الشق البكري	Radial notch	الشق الكعبري

عظمة الكعبرة
The Radius

THE RADIUS

- It is the lateral bone of the forearm.
- It is a **long bone** made up of a shaft, an upper end (head) and a lower end.
- **Articulations:**

1. The upper surface of the head of the radius is concave; articulates with the capitulum of the lower end of the humerus (**elbow joint**).
2. The head of the radius articulates medially with the radial notch of the ulna to form the **superior radio-ulnar joint**.
3. The Lower end of the radius articulates medially with head (lower end) of the ulna to form the **inferior radio-ulnar joint**.
4. The Lower end of the radius articulates inferiorly with the carpal bones to form the **wrist (radiocarpal) joint**.

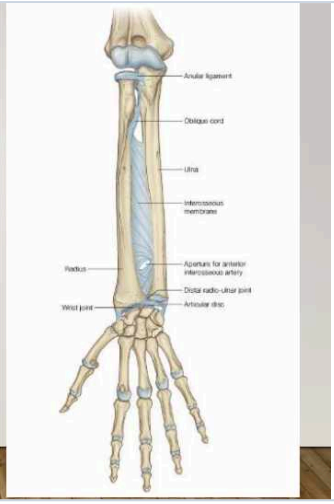

الترجمة التفصيلية:

It is the lateral bone of the forearm. It is a long bone made up of a shaft, an upper end (head) and a lower end.	هي العظمة الجانبية للساعد. عظمة طويلة تتكون من جسم وطرف علوي (رأس) وطرف سفلي.
1. The upper surface of the head articulates with the capitulum of the humerus (elbow joint).	1. السطح العلوي للرأس يتفصّل مع الرأيس من العضد (مفصل الكوع).
2. The head of the radius articulates medially with the radial notch of the ulna to form the superior radio-ulnar joint.	2. رأس الكعبرة يتفصّل إنسياً مع الشق الكعبري للزند مكوّناً المفصل الكعبري الزندي العلوي.
3. The lower end of the radius articulates medially with head of the ulna to form the inferior radio-ulnar joint.	3. الطرف السفلي يتفصّل إنسياً مع رأس الزند مكوّناً المفصل الكعبري الزندي السفلي.
4. The lower end of the radius articulates inferiorly with the carpal bones to form the wrist (radiocarpal) joint.	4. الطرف السفلي يتفصّل سفلياً مع عظام الرسغ مكوّناً مفصل الرسغ (الكعبري الرسغي).

الشرح المفصل:

الكعبرة العظمة الجانبية للساعد (إبهامية الجانب). رأسها أسطواني يسمح بالكب والاستلقاء. تُكوّن أربعة مفاصل: مع العضد في الكوع، مع الزند في مفصلين، ومع الرسغ.

مسرد المصطلحات الشامل:

Radius	الكعبرة	Lateral bone	العظمة الجانبية
Forearm	الساعد	Head of radius	رأس الكعبرة
Capitulum	الرأيس	Elbow joint	مفصل الكوع
Radial notch	الشق الكعبري	Superior radio-ulnar joint	المفصل الكعبري الزندي العلوي
Inferior radio-ulnar joint	المفصل الكعبري الزندي السفلي	Radiocarpal joint	مفصل الرسغ الكعبري الرسغي
Carpal bones	عظام الرسغ	Wrist joint	مفصل الرسغ
Pronation	الكب	Supination	الاستلقاء

SLIDE 12

الكعبرة – صورة تشريحية
The Radius – Anatomical Image

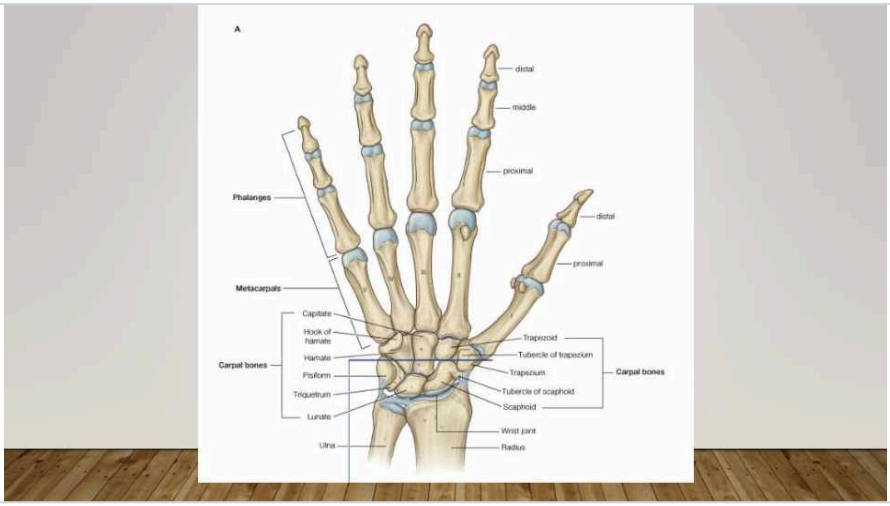

الترجمة التفصيلية:

الكعبرة – صورة تشريحية توضح الرأس والنبت والجسم والطرف السفلي.	The radius – anatomical illustration showing head, tuberosity, shaft and lower end.

الشرح المفصل:

صورة توضيحية للكعبرة من الأمام والخلف تُظهر رأسها الأسطواني ونبتها (Radial tuberosity) وجسمها والطرف السفلي العريض مع النتوء الإبري.

مسرد المصطلحات الشامل:

نبت الكعبرة	Radial tuberosity	النتوء الإبري	Styloid process
السطح الأمامي	Anterior surface	السطح الخلفي	Posterior surface

SLIDE 13

عظمة الزند
The Ulna

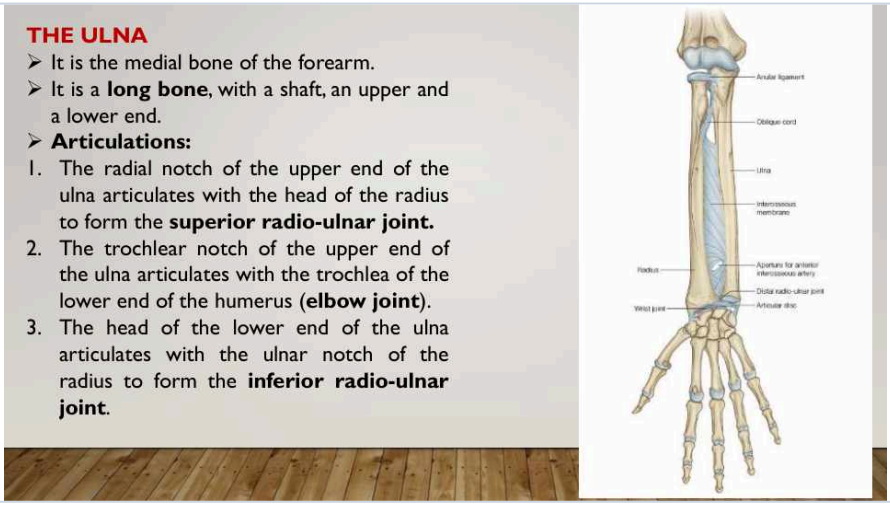

📖 الترجمة التفصيلية:

It is the medial bone of the forearm. It is a long bone, with a shaft, an upper and a lower end.	هي العظمة الإنسية للساعد. عظمة طويلة ذات جسم وطرف علوي وطرف سفلي.
1. The radial notch of the upper end of the ulna articulates with the head of the radius to form the superior radio-ulnar joint.	1. الشق الكعبري في الطرف العلوي للزند يتفصّل مع رأس الكعبرة مكوّناً المفصل الكعبري الزندي العلوي.
2. The trochlear notch of the upper end of the ulna articulates with the trochlea of the humerus (elbow joint).	2. الشق البكري في الطرف العلوي للزند يتفصّل مع بكرة العضد (مفصل الكوع).
3. The head of the lower end of the ulna articulates with the ulnar notch of the radius to form the inferior radio-ulnar joint.	3. رأس الطرف السفلي للزند يتفصّل مع الشق الزندي للكعبرة مكوّناً المفصل الكعبري الزندي السفلي.

💡 الشرح المفصل:

الزند العظمة الإنسية للساعد (خنصرية الجانب). طرفه العلوي أكبر ويحتوي الشق البكري (Trochlear notch) الكبير الذي يُحيط ببكرة العضد ويمنح الكوع استقراره.

📚 مسرد المصطلحات الشامل:

Ulna	الزند	Medial bone	العظمة الإنسية
Trochlear notch	الشق البكري	Radial notch	الشق الكعبري
Olecranon	مرفق الزند	Coronoid process	النتوء الإكليلي
Head of ulna	رأس الزند	Ulnar notch	الشق الزندي
Superior radio-ulnar joint	المفصل الكعبري الزندي العلوي	Inferior radio-ulnar joint	المفصل الكعبري الزندي السفلي
Elbow joint	مفصل الكوع		

SLIDE 14

🔍 OCR الزند – رسم تشريحي تفصيلي (مع OCR)

The Ulna – Detailed Anatomical Diagram (OCR)

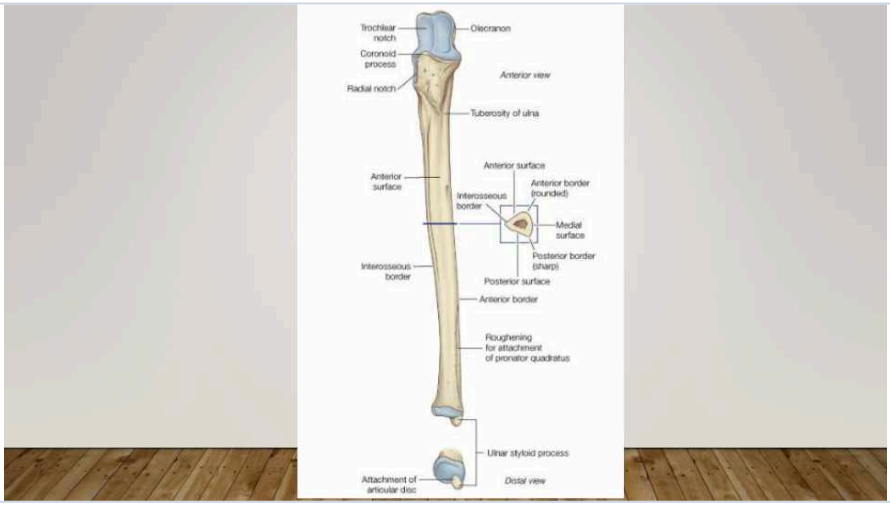

📖 الترجمة التفصيلية:

Trochlear notch – Olecranon	الشق البكري – مرفق الزند
Coronoid process – Anterior view – Radial notch	النتوء الإكليلي – منظر أمامي – الشق الكعبري
Tuberosity of ulna	نبت الزند
Anterior surface – Anterior border (rounded)	السطح الأمامي – الحافة الأمامية (مستديرة)
Posterior border (Sharp) – Posterior surface	الحافة الخلفية (حادة) – السطح الخلفي
Roughening for attachment of pronator quadratus	خشونة لارتباط عضلة الكابّة المربعة
Ulnar styloid process – Distal view	النتوء الإبري للزند – منظر بعيد
Attachment of articular disc	ارتباط القرص المفصلي

💡 الشرح المفصل:

رسم تفصيلي للزند من الأمام يُظهر: مرفق الزند (Olecranon) البارز للخلف، النتوء الإكليلي الأمامي، الشق الكعبري للتفصّل مع الكعبرة، والنتوء الإبري السفلي. الحافة الأمامية مستديرة والخلفية حادة.

📚 مسرد المصطلحات الشامل:

Trochlear notch	الشق البكري	Olecranon	مرفق الزند
Coronoid process	النتوء الإكليلي	Radial notch	الشق الكعبري
Tuberosity of ulna	نبت الزند	Anterior surface	السطح الأمامي
Anterior border (rounded)	الحافة الأمامية المستديرة	Posterior border (sharp)	الحافة الخلفية الحادة
Pronator quadratus	عضلة الكابّة المربعة	Ulnar styloid process	النتوء الإبري للزند
Articular disc	القرص المفصلي		

SLIDE 15

هيكل اليد

Skeleton of the Hand

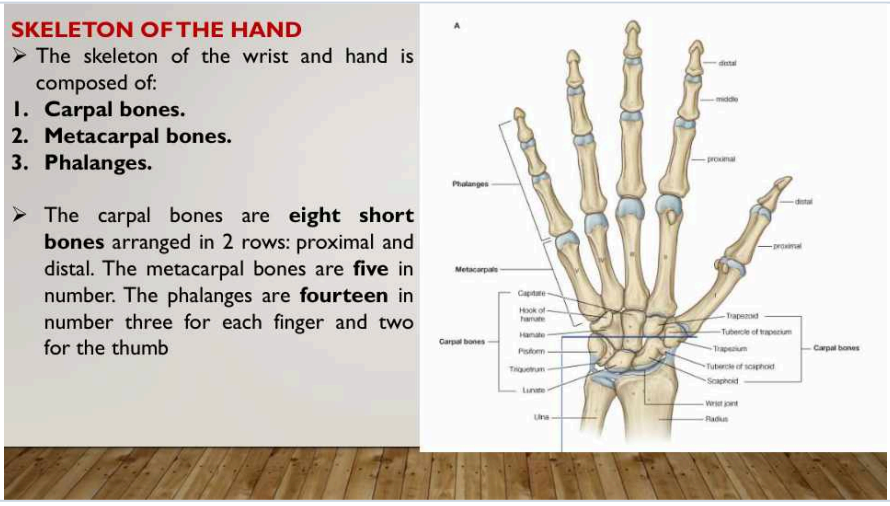

📖 الترجمة التفصيلية:

The skeleton of the wrist and hand is composed of: 1. Carpal bones. 2. Metacarpal bones. 3. Phalanges.	يتكون هيكل الرسغ واليد من: 1. عظام الرسغ. 2. عظام المشط. 3. السلاميات.
The carpal bones are eight short bones arranged in 2 rows: proximal and distal.	عظام الرسغ ثمانية عظام قصيرة مرتبة في صفين: داني وبعيد.
The metacarpal bones are five in number.	عظام المشط خمسة في العدد.
The phalanges are fourteen in number, three for each finger and two for the thumb.	السلاميات أربعة عشر في العدد، ثلاث لكل إصبع واثنتان للإبهام.

💡 الشرح المفصل:

اليد 27 عظمة: 8 رسغ (صفان: زورقية+هلالية+مثلثية+كمامية | رأسية+حمصية+مضلعة كبيرة+مضلعة صغيرة) + 5 مشط + 14 سلامية.

📚 مسرد المصطلحات الشامل:

Carpal bones	عظام الرسغ	Metacarpal bones	عظام المشط
Phalanges	السلاميات	Proximal row	الصف الداني
Distal row	الصف البعيد	Thumb	الإبهام
Scaphoid	العظمة الزورقية	Lunate	العظمة الهلالية
Short bones	عظام قصيرة	14 phalanges	14 سلامية
8 carpal bones	8 عظام رسغ	5 metacarpals	5 عظام مشط

SLIDE 16

مراجعة الطرف العلوي (مع OCR) OCR

Upper Limb Review (OCR)

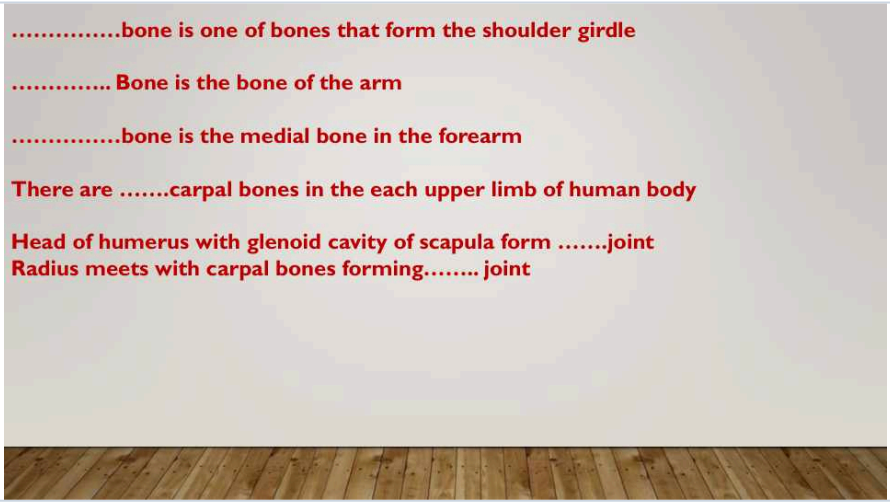

📖 الترجمة التفصيلية:

...bone is one of bones that form the shoulder girdle	... عظمة هي إحدى عظام حزام الكتف. (الإجابة: الترقوة أو لوح الكتف)
...Bone is the bone of the arm	... عظمة هي عظمة العضد. (الإجابة: الهيوميروس)
...bone is the medial bone in the forearm	... عظمة هي العظمة الإنسية في الساعد. (الإجابة: الزند)
There are ..... carpal bones in each upper limb of human body	يوجد ..... عظام رسغ في كل طرف علوي. (الإجابة: 8)
Head of humerus with glenoid cavity of scapula form ..... joint	رأس العضد مع التجويف الحقاني يُكوّنان مفصل ..... (الإجابة: الكتف)
Radius meets with carpal bones forming..... joint	الكعبرة تلتقي مع الرسغ مُكوّنةً مفصل ..... (الإجابة: الرسغ/Radiocarpal)

📝 شريحة مراجعة – الإجابات في الشرح

💡 الشرح المفصل:

إجابات المراجعة: حزام الكتف = ترقوة ولوح كتف | عظمة العضد = Humerus | إنسي الساعد = Ulna | رسغ = 8 عظام | رأس العضد+التجويف الحقاني = Shoulder joint | الكعبرة+الرسغ = Radiocarpal joint.

📚 مسرد المصطلحات الشامل:

Shoulder girdle	حزام الكتف	Medial bone of forearm	العظمة الإنسية للساعد = الزند
8 carpal bones	8 عظام رسغ	Shoulder joint	مفصل الكتف
Radiocarpal joint	مفصل الرسغ		

SLIDE 17

🔍 عظام الطرف السفلي (مع OCR – رسم تفصيلي) OCR

Bones of Lower Limb (OCR – Detailed Diagram)

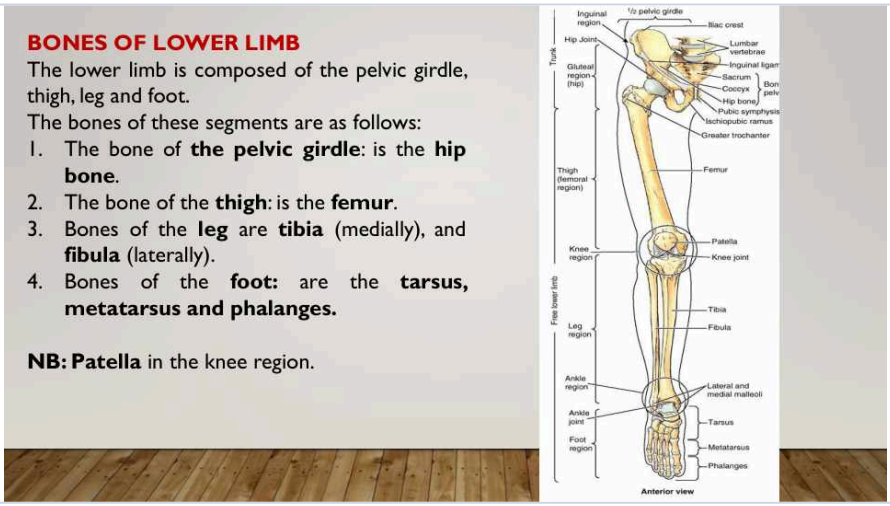

📖 الترجمة التفصيلية:

The lower limb is composed of the pelvic girdle, thigh, leg and foot.	يتكون الطرف السفلي من حزام الحوض والفخذ والساق والقدم.
1. The bone of the pelvic girdle: is the hip bone.	1. عظمة حزام الحوض: هي عظمة الحوض.
2. The bone of the thigh: is the femur.	2. عظمة الفخذ: هي عظم الفخذ.
3. Bones of the leg are tibia (medially), and fibula (laterally).	3. عظام الساق: القصبة (إنسياً) والشظية (جانبياً).
4. Bones of the foot: are the tarsus, metatarsus and phalanges.	4. عظام القدم: عظام الرصغ وعظام مشط القدم والسلاميات.
NB: Patella in the knee region.	ملاحظة: الرضفة في منطقة الركبة.
Inguinal region – Hip joint – Greater trochanter – Femur – Patella – Knee joint – Tibia – Inguinal ligament – Pubic symphysis – Ischiopubic ramus	المنطقة الأربية – مفصل الفخذ – المدور الأكبر – عظم الفخذ – الرضفة – مفصل الركبة – القصبة – الرباط الأربي – ارتفاق العانة – فرع الإسك العاني

💡 الشرح المفصل:

الطرف السفلي أربع مناطق: حزام الحوض (Hip bone) → الفخذ (Femur) → الساق (Tibia+Fibula) → القدم (26 عظمة). الرضفة (Patella) عظمة سمسمية في وتر عضلة الفخذ الرباعية. الرسم يُظهر كل هذا بتسميات تفصيلية.

📚 مسرد المصطلحات الشامل:

Pelvic girdle	حزام الحوض	Hip bone	عظمة الحوض
Thigh	الفخذ	Femur	عظم الفخذ
Leg	الساق	Tibia	القصبة
Fibula	الشظية	Foot	القدم
Tarsus	عظام الرصغ	Metatarsus	عظام مشط القدم
Patella	الرضفة	Greater trochanter	المدور الأكبر
Knee joint	مفصل الركبة	Inguinal ligament	الرباط الأربي
Pubic symphysis	ارتفاق العانة	Ischiopubic ramus	فرع الإسك العاني

SLIDE 18

الطرف السفلي – صورة توضيحية

Lower Limb – Illustration

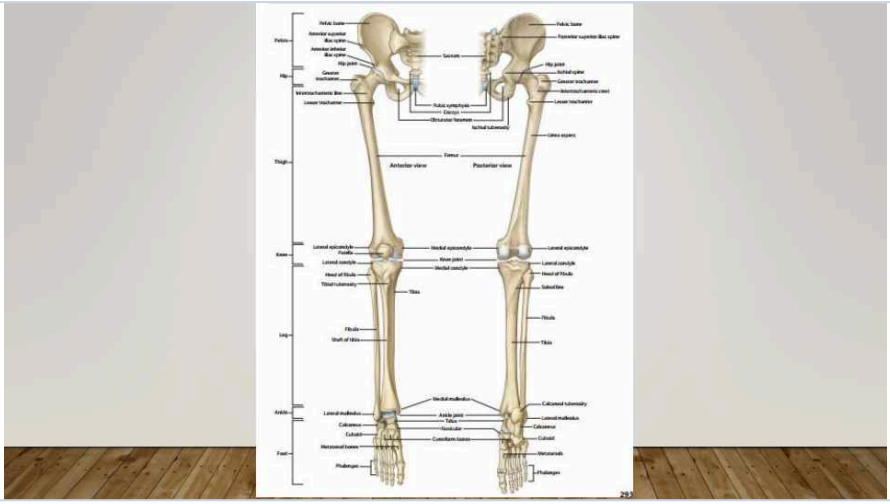

📖 الترجمة التفصيلية:

Lower limb skeleton – anterior and posterior views.	هيكل الطرف السفلي – منظر أمامي وخلفي.

💡 الشرح المفصل:

صورة توضيحية للهيكل الكامل للطرف السفلي.

📚 مسرد المصطلحات الشامل:

Lower limb skeleton	هيكل الطرف السفلي	Anterior view	منظر أمامي
Posterior view	منظر خلفي		

SLIDE 19

عظمة الحوض

Hip Bone

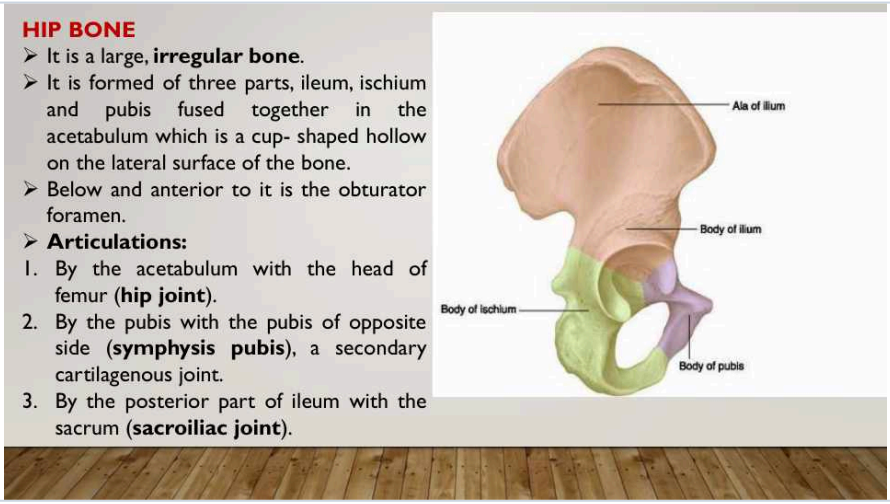

📖 الترجمة التفصيلية:

It is a large, irregular bone.	هي عظمة كبيرة غير منتظمة.
It is formed of three parts: ilium, ischium and pubis fused together in the acetabulum which is a cup-shaped hollow on the lateral surface of the bone.	تتكون من ثلاثة أجزاء: الحرقفة والإسك والعانة مندمجة معاً في الحق وهو تجويف كأسي الشكل على السطح الجانبي للعظمة.
Below and anterior to it is the obturator foramen.	يوجد تحتها وأمامها الثقبة الإغلاقية.
Articulations: 1. By the acetabulum with the head of femur (hip joint). 2. By the pubis with the pubis of opposite side (symphysis pubis). 3. By the posterior part of ilium with the sacrum (sacroiliac joint).	المفاصل: 1. بالحق مع رأس الفخذ (مفصل الفخذ). 2. بالعانة مع عانة الجانب المقابل (ارتفاق العانة). 3. بالجزء الخلفي من الحرقفة مع العجز (مفصل العجز الحرقفي).

💡 الشرح المفصل:

عظمة الحوض تتكون من ثلاثة أجزاء تندمج عند البلوغ في الحق. مفاصلها الثلاثة: مفصل الفخذ + ارتفاق العانة + مفصل العجز الحرقفي. تُشكّل مع العجز حوض العظام.

📚 مسرد المصطلحات الشامل:

الحرقفة	Ilium	عظمة الحوض	Hip bone
العانة	Pubis	الإسك	Ischium
تجويف كأسي الشكل	Cup-shaped hollow	الحق	Acetabulum
مفصل الفخذ	Hip joint	الثقبة الإغلاقية	Obturator foramen
مفصل العجز الحرقفي	Sacroiliac joint	ارتفاق العانة	Symphysis pubis
مندمجة	Fused	حوض العظام	Bony pelvis

SLIDE 20

عظمة الحوض – رسم تشريحي (مع OCR) OCR

Hip Bone – Anatomical Diagram (OCR)

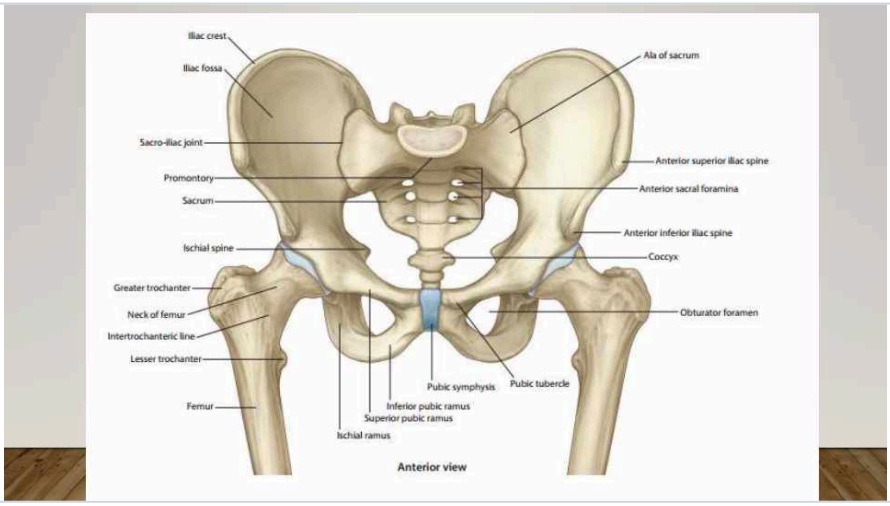

📖 الترجمة التفصيلية:

Ala of sacrum	جناح العجز
Anterior superior iliac spine	الشوكة الحرقفية الأمامية العلوية
Anterior sacral foramina	الثقوب العجزية الأمامية
Anterior inferior iliac spine	الشوكة الحرقفية الأمامية السفلية
Obturator foramen	الثقبة الإغلاقية
Intertrochanteric line	الخط بين المدورين
Pubic symphysis – Pubic tubercle – Inferior pubic ramus	ارتفاق العانة – الحديبة العانية – الفرع السفلي للعانة

💡 الشرح المفصل:

رسم تفصيلي لعظمة الحوض من الأمام يُظهر: جناح العجز، الشوكات الحرقفية (ASIS وAIIS)، الثقوب العجزية، الثقبة الإغلاقية، وارتفاق العانة.

📚 مسرد المصطلحات الشامل:

Ala of sacrum	جناح العجز	Anterior superior iliac spine (ASIS)	الشوكة الحرقفية الأمامية العلوية
Anterior sacral foramina	الثقوب العجزية الأمامية	Anterior inferior iliac spine (AIIS)	الشوكة الحرقفية الأمامية السفلية
Obturator foramen	الثقبة الإغلاقية	Intertrochanteric line	الخط بين المدورين
Pubic symphysis	ارتفاق العانة	Pubic tubercle	الحديبة العانية
Inferior pubic ramus	الفرع السفلي للعانة		

SLIDE 21

🔍 عظم الفخذ (مع OCR – رسم تفصيلي) OCR

The Femur (OCR – Detailed Diagram)

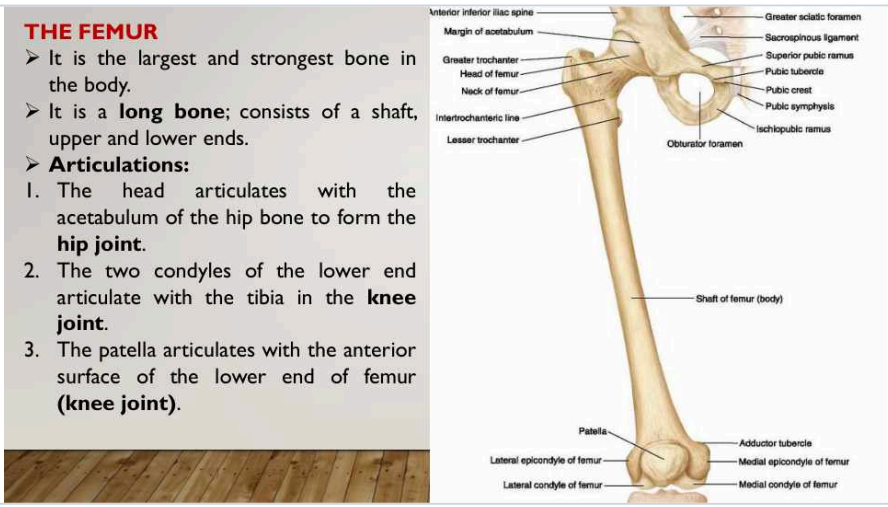

📖 الترجمة التفصيلية:

هو أكبر وأقوى عظمة في الجسم.	It is the largest and strongest bone in the body.
هو عظمة طويلة يتكون من جسم وطرفين علوي وسفلي.	It is a long bone; consists of a shaft, upper and lower ends.
1. يتفصّل الرأس مع الحق من عظمة الحوض مُكوّناً مفصل الفخذ.	1. The head articulates with the acetabulum of the hip bone to form the hip joint.
2. لقمتا الطرف السفلي تتفصّلان مع القصبة في مفصل الركبة.	2. The two condyles of the lower end articulate with the tibia in the knee joint.
3. الرضفة تتفصّل مع السطح الأمامي للطرف السفلي من الفخذ (مفصل الركبة).	3. The patella articulates with the anterior surface of the lower end of femur (knee joint).
عنق الفخذ – الخط بين المدورين – المدور الأصغر – المدور الأكبر – الفرع العلوي للعانة	Neck of femur – Intertrochanteric line – Lesser trochanter – Greater trochanter – Superior pubic ramus

💡 الشرح المفصل:

عظم الفخذ أطول عظام الجسم. رأسه الكروي يُشكّل مفصل الفخذ. عنقه الأكثر عرضةً للكسر عند كبار السن. المدور الأكبر جانبياً والأصغر إنسياً خلفياً. طرفه السفلي باللقمتين يُشكّل مفصل الركبة مع الرضفة.

📚 مسرد المصطلحات الشامل:

Femur	عظم الفخذ	Largest and strongest	الأكبر والأقوى
Head of femur	رأس الفخذ	Neck of femur	عنق الفخذ
Greater trochanter	المدور الأكبر	Lesser trochanter	المدور الأصغر
Intertrochanteric line	الخط بين المدورين	Condyles	اللقمتان
Hip joint	مفصل الفخذ	Knee joint	مفصل الركبة
Patella	الرضفة	Superior pubic ramus	الفرع العلوي للعانة

SLIDE 22

عظم الفخذ – صورة تشريحية

The Femur – Anatomical Image

📖 الترجمة التفصيلية:

عظم الفخذ – منظر أمامي وخلفي يُظهر جميع المعالم.	Femur – anterior and posterior views showing all landmarks.

💡 الشرح المفصل:

صورة تشريحية للفخذ تُظهر رأسه وعنقه ومدوريه وجسمه واللقمتين.

📚 مسرد المصطلحات الشامل:

رأس الفخذ	Femoral head	عنق الفخذ	Femoral neck
اللقمة الإنسية	Medial condyle	اللقمة الجانبية	Lateral condyle
الحفرة بين اللقمتين	Intercondylar fossa		

SLIDE 23

عظمة القصبة (مع OCR – رسم تفصيلي) OCR

The Tibia (OCR – Detailed Diagram)

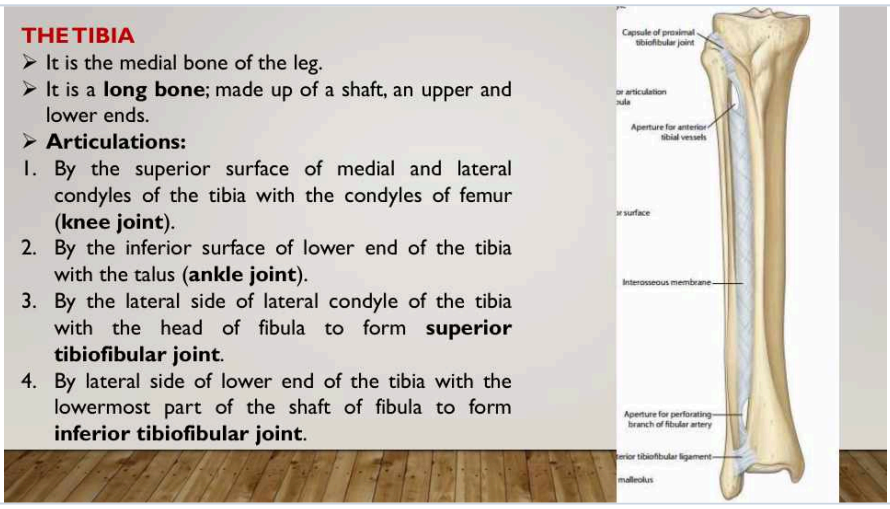

📖 الترجمة التفصيلية:

هي العظمة الإنسية للساق. عظمة طويلة تتكون من جسم وطرفين علوي وسفلي.	It is the medial bone of the leg. It is a long bone; made up of a shaft, an upper and lower ends.
1. بالسطح العلوي للقمتيها مع لقمتي الفخذ (مفصل الركبة).	1. By the superior surface of medial and lateral condyles of the tibia with the condyles of femur (knee joint).
2. بالسطح السفلي لطرفها السفلي مع عظمة الكاحل (مفصل الكاحل).	2. By the inferior surface of lower end of the tibia with the talus (ankle joint).
3. بالجانب الجانبي للقمة الجانبية مع رأس الشظية مكوّنةً المفصل القصبي الشظوي العلوي.	3. By the lateral side of lateral condyle of the tibia with the head of fibula to form superior tibiofibular joint.
4. بالجانب الجانبي للطرف السفلي مع أسفل جسم الشظية مكوّنةً المفصل القصبي الشظوي السفلي.	4. By lateral side of lower end of the tibia with the lowermost part of the shaft of fibula to form inferior tibiofibular joint.

💡 الشرح المفصل:

القصبة العظمة الإنسية الحاملة للوزن في الساق. طرفها العلوي باللقمتين لمفصل الركبة. طرفها السفلي مع الكاحل لمفصل الكاحل. والكعب الإنسي (Medial malleolus) من معالمها البارزة.

مسرد المصطلحات الشامل:

Tibia	القصبة	Medial bone of leg	العظمة الإنسية للساق
Medial condyle	اللقمة الإنسية	Lateral condyle	اللقمة الجانبية
Knee joint	مفصل الركبة	Talus	عظمة الكاحل
Ankle joint	مفصل الكاحل	Head of fibula	رأس الشظية
Superior tibiofibular joint	المفصل القصبي الشظوي العلوي	Inferior tibiofibular joint	المفصل القصبي الشظوي السفلي
Medial malleolus	الكعب الإنسي		

SLIDE 24

القصبة والشظية – رسم تفصيلي (مع OCR) OCR

Tibia & Fibula – Detailed Diagram (OCR)

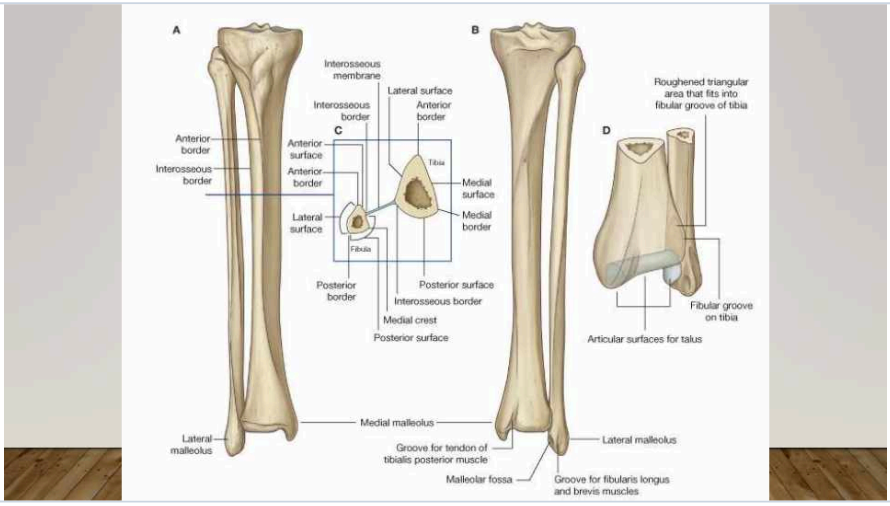

الترجمة التفصيلية:

Roughened triangular area that fits into fibular groove of tibia	منطقة مثلثة خشنة تنطبق في أخدود الشظية بالقصبة
Posterior surface – Fibular groove on tibia	السطح الخلفي – أخدود الشظية على القصبة
Articular surfaces for talus	الأسطح المفصلية للكاحل
Medial malleolus – Lateral malleolus	الكعب الإنسي – الكعب الجانبي
Groove for tendon of tibialis posterior muscle	أخدود وتر العضلة القصبية الخلفية
Malleolar fossa – Groove for fibularis longus	حفرة الكعب – أخدود العضلة الشظوية الطويلة

الشرح المفصل:

رسم تشريحي تفصيلي يُظهر العلاقة بين القصبة والشظية والكاحل. أخدود الشظية على القصبة يثبت المفصل. الكعبان الإنسي والجانبي يُشكّلان مقبض مفصل الكاحل.

مسرد المصطلحات الشامل:

الأسطح المفصلية للكاحل	Articular surfaces for talus	أخدود الشظية	Fibular groove
الكعب الجانبي	Lateral malleolus	الكعب الإنسي	Medial malleolus
حفرة الكعب	Malleolar fossa	العضلة القصبية الخلفية	Tibialis posterior
		العضلة الشظوية الطويلة	Fibularis longus

SLIDE 25

عظمة الشظية (مع OCR) OCR

The Fibula (OCR)

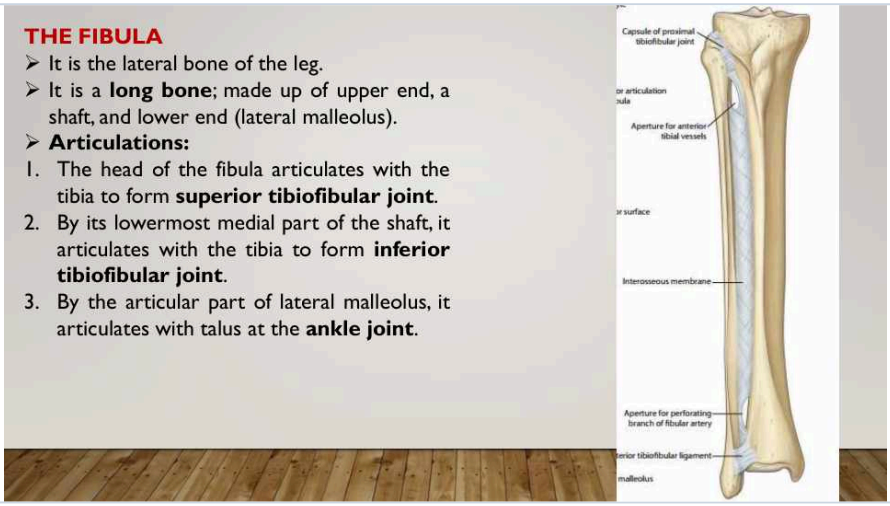

الترجمة التفصيلية:

هي العظمة الجانبية للساق. عظمة طويلة تتكون من طرف علوي وجسم وطرف سفلي (الكعب الجانبي).	It is the lateral bone of the leg. It is a long bone; made up of upper end, a shaft, and lower end (lateral malleolus).
1. رأس الشظية يتفصّل مع القصبة مكوّناً المفصل القصبي الشظوي العلوي.	1. The head of the fibula articulates with the tibia to form superior tibiofibular joint.
2. بأسفل جزئها الإنسي من الجسم يتفصّل مع القصبة مكوّناً المفصل القصبي الشظوي السفلي.	2. By its lowermost medial part of the shaft, it articulates with the tibia to form inferior tibiofibular joint.
3. بالجزء المفصلي من الكعب الجانبي يتفصّل مع الكاحل في مفصل الكاحل.	3. By the articular part of lateral malleolus, it articulates with talus at the ankle joint.

الشرح المفصل:

الشظية العظمة الجانبية الرفيعة للساق لا تحمل وزن الجسم بشكل رئيسي. تُكوّن مع القصبة مفصلين. كعبها الجانبي مع الكعب الإنسي للقصبة يُشكّلان مقبض مفصل الكاحل.

مسرد المصطلحات الشامل:

Fibula	الشظية	Lateral bone of leg	العظمة الجانبية للساق
Head of fibula	رأس الشظية	Lateral malleolus	الكعب الجانبي
Superior tibiofibular joint	المفصل القصبي الشظوي العلوي	Inferior tibiofibular joint	المفصل القصبي الشظوي السفلي
Ankle joint	مفصل الكاحل	Talus	عظمة الكاحل

SLIDE 26

الشظية – صورة تشريحية (مع OCR) OCR

The Fibula – Anatomical Image (OCR)

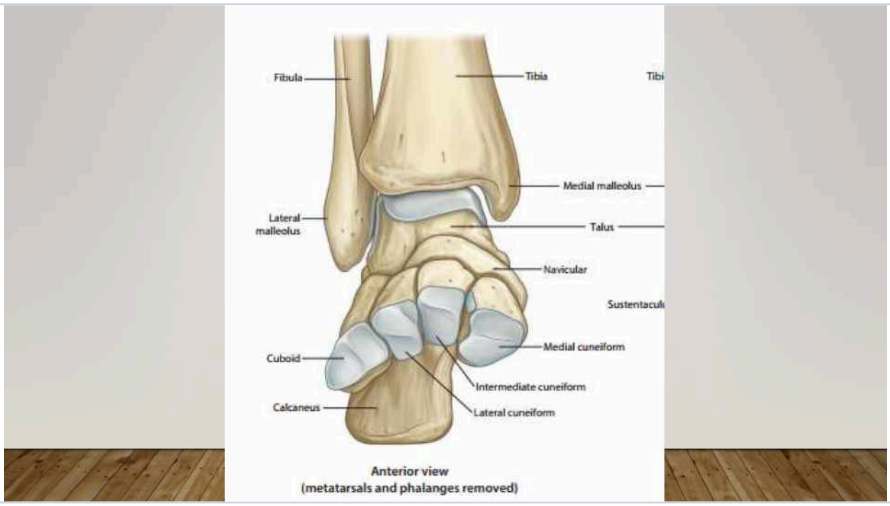

الترجمة التفصيلية:

الشظية – منظر جانبي يُظهر الرأس والجسم والكعب الجانبي.	Fibula – lateral view showing head, shaft and lateral malleolus.

الشرح المفصل:

صورة الشظية من الجانب مقارنةً بالقصبة تُظهر رفاعتها ورأسها العلوي والكعب الجانبي السفلي.

مسرد المصطلحات الشامل:

Fibular head	رأس الشظية	Fibular shaft	جسم الشظية
Lateral malleolus	الكعب الجانبي		

هيكل القدم
Skeleton of the Foot

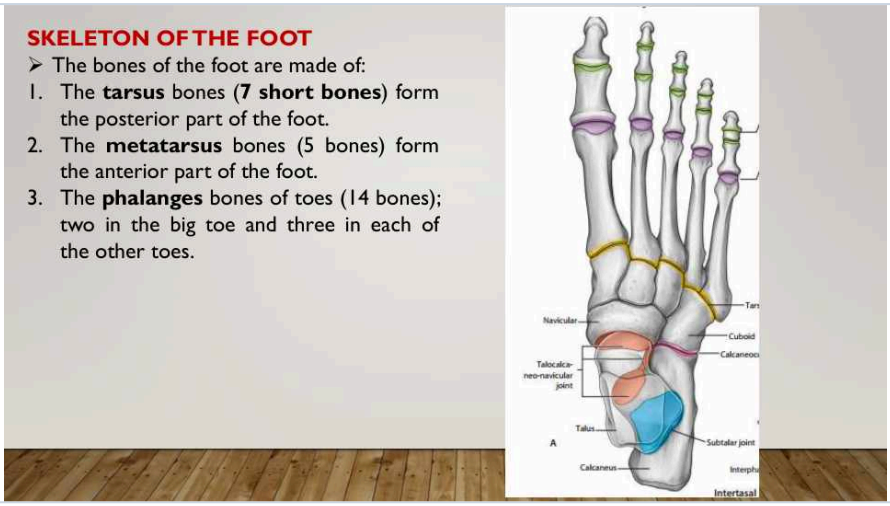

📖 الترجمة التفصيلية:

The skeleton of the foot is composed of: 1. Tarsal bones 2. Metatarsal bones 3. Phalanges.	يتكون هيكل القدم من: 1. عظام الرصغ 2. عظام مشط القدم 3. السلاميات.
The tarsal bones are 7 bones: calcaneus, talus, navicular, cuboid, and 3 cuneiform bones.	عظام الرصغ 7 عظام: العقب والكاحل والزورقية والمكعبية وثلاث وتديات.
The metatarsal bones are 5 in number. The phalanges are 14.	عظام مشط القدم 5 عظام. والسلاميات 14 عظمة.

💡 الشرح المفصل:

القدم 26 عظمة: 7 رصغية (عقب+كاحل+زورقية+مكعبية+3 وتديات) + 5 مشطية + 14 سلامية. تُرتّب لتُشكّل قوسي القدم الطولي والعرضي.

📚 مسرد المصطلحات الشامل:

Tarsal bones	عظام الرصغ	Calcaneus	العقب (عظمة الكعب)
Talus	الكاحل	Navicular	الزورقية
Cuboid	المكعبية	Cuneiform bones	العظام الوتدية
Metatarsal bones	عظام مشط القدم	Phalanges	السلاميات
Foot arches	قوسا القدم	7 tarsal bones	7 عظام رصغ
5 metatarsals	5 عظام مشط	14 phalanges	14 سلامية

SLIDE 28

هيكل القدم – رسم تشريحي (مع OCR) OCR

Skeleton of the Foot – Anatomical Diagram (OCR)

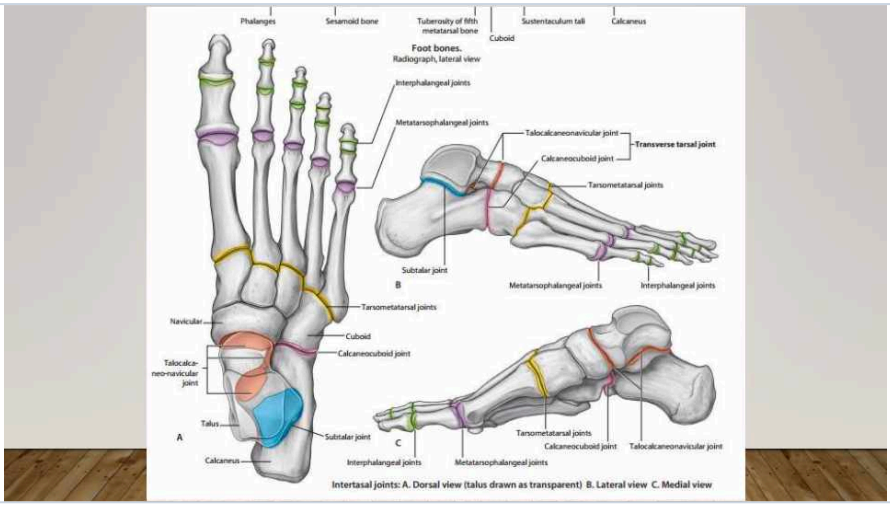

الترجمة التفصيلية:

رسم هيكل القدم موضحاً عظام الرصغ والمشط والسلاميات مع تسمية المعالم.	Foot skeleton diagram showing tarsals, metatarsals and phalanges with named landmarks.

الشرح المفصل:

رسم تفصيلي لهيكل القدم من الأعلى والجانب يُظهر العقب والكاحل والزورقية والمكعبية والوتديات وعظام المشط والسلاميات مع القوس الطولي.

مسرد المصطلحات الشامل:

Foot skeleton	هيكل القدم	Medial longitudinal arch	القوس الطولي الإنسي
Lateral longitudinal arch	القوس الطولي الجانبي	Transverse arch	القوس العرضي

SLIDE 29

مراجعة الطرف السفلي

Lower Limb Review

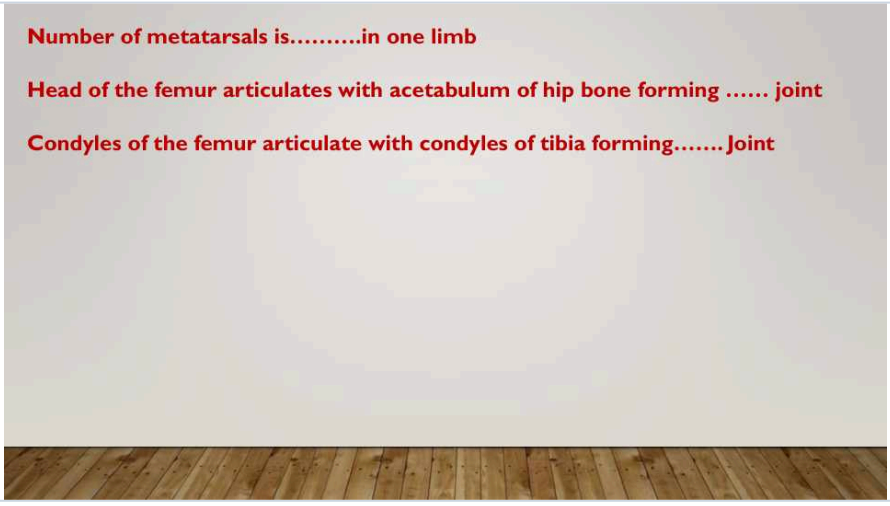

📖 الترجمة التفصيلية:

Number of metatarsals is ..... in one limb.	عدد عظام مشط القدم في طرف واحد = ... (الإجابة: 5)
Head of the femur articulates with acetabulum of hip bone forming ..... joint.	رأس الفخذ يتفصّل مع الحق مكوّناً مفصل ..... (الإجابة: الفخذ/Hip joint)
Condyles of the femur articulate with condyles of tibia forming ..... joint.	لقمتا الفخذ تتفصّلان مع لقمتي القصبة مكوّنتان مفصل ..... (الإجابة: الركبة/Knee joint)

📝 شريحة مراجعة – الإجابات في الشرح

💡 الشرح المفصل:

إجابات: 5 عظام مشط | رأس الفخذ+الحق = Hip joint | لقمتا الفخذ+القصبة = Knee joint.

📚 مسرد المصطلحات الشامل:

5 metatarsals	5 عظام مشط القدم	Hip joint	مفصل الفخذ
Knee joint	مفصل الركبة	Acetabulum	الحق
Condyles	اللقمتان		

SLIDE 30

الجمجمة (مع OCR – رسم تفصيلي) OCR 🔍

The Skull (OCR – Detailed Diagram)

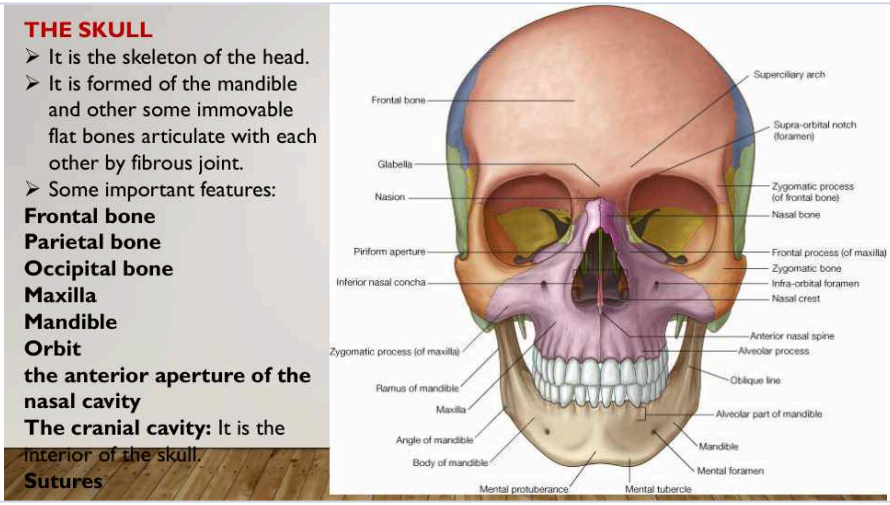

📖 الترجمة التفصيلية:

The skull is the skeleton of the head.	الجمجمة هي الهيكل العظمي للرأس.
It is formed of the mandible and other immovable flat bones articulate with each other by fibrous joint.	تتكون من الفك السفلي وعظام مسطحة ثابتة تتصل ببعضها بمفاصل ليفية.
Some important features: Frontal bone – Parietal bone – Occipital bone – Maxilla – Mandible – Orbit – Anterior aperture of the nasal cavity – The cranial cavity – Sutures	بعض المعالم المهمة: العظمة الجبهية – العظمة الجدارية – العظمة القذالية – الفك العلوي – الفك السفلي – الحجاج – الفتحة الأمامية للتجويف الأنفي – التجويف القحفي – الدروز

💡 الشرح المفصل:

الجمجمة قسمان: القحف (8 عظام) يحمي الدماغ، والوجه (14 عظمة). معظم عظامها مرتبطة بدروز ليفية ثابتة. الفك السفلي الوحيد المتحرك. الجبهية+الجداريتان+القذالية+الوتدية+الصدغيتان+الغربالية تُشكّل القحف.

📚 مسرد المصطلحات الشامل:

Skull	الجمجمة	Cranium	القحف
Frontal bone	العظمة الجبهية	Parietal bone	العظمة الجدارية
Occipital bone	العظمة القذالية	Maxilla	الفك العلوي
Mandible	الفك السفلي	Orbit	الحجاج (محجر العين)
Nasal cavity	التجويف الأنفي	Cranial cavity	التجويف القحفي
Sutures	الدروز	Fibrous joint	المفصل الليفي
Flat bones	عظام مسطحة		

SLIDE 31

الجمجمة – صورة تشريحية (مع OCR) OCR

The Skull – Anatomical Image (OCR)

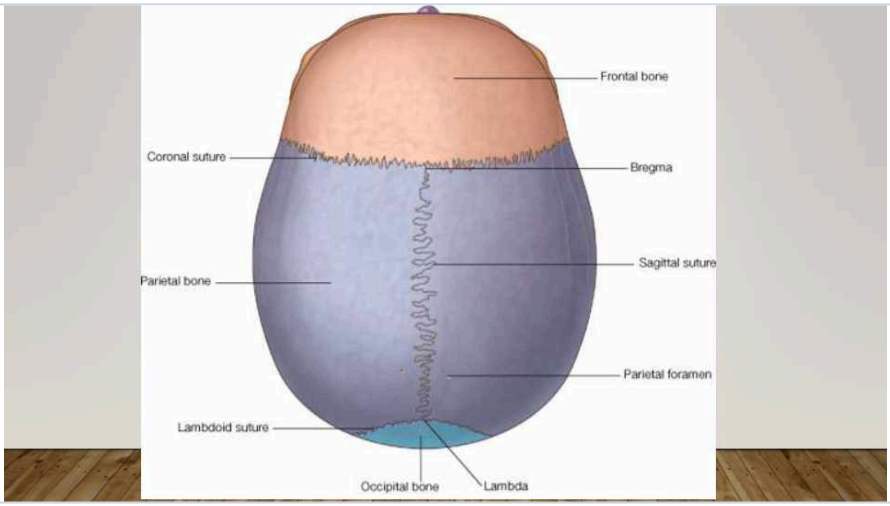

📖 الترجمة التفصيلية:

الجمجمة تُظهر الدرز الإكليلي – الدرز اللامي – العظمة الصدغية.	Skull showing coronal suture – lambdoid suture – temporal bone.

💡 الشرح المفصل:

صورة الجمجمة من الجانب تُظهر الدروز الرئيسية: الإكليلي (بين الجبهية والجداريتين)، السهمي (بين الجداريتين)، واللامي (بين الجداريتين والقذالية).

📚 مسرد المصطلحات الشامل:

Coronal suture	الدرز الإكليلي	Sagittal suture	الدرز السهمي
Lambdoid suture	الدرز اللامي	Temporal bone	العظمة الصدغية
Zygomatic bone	العظمة الوجنية		

الفك السفلي (مع OCR – رسم تفصيلي) OCR

The Mandible (OCR – Detailed Diagram)

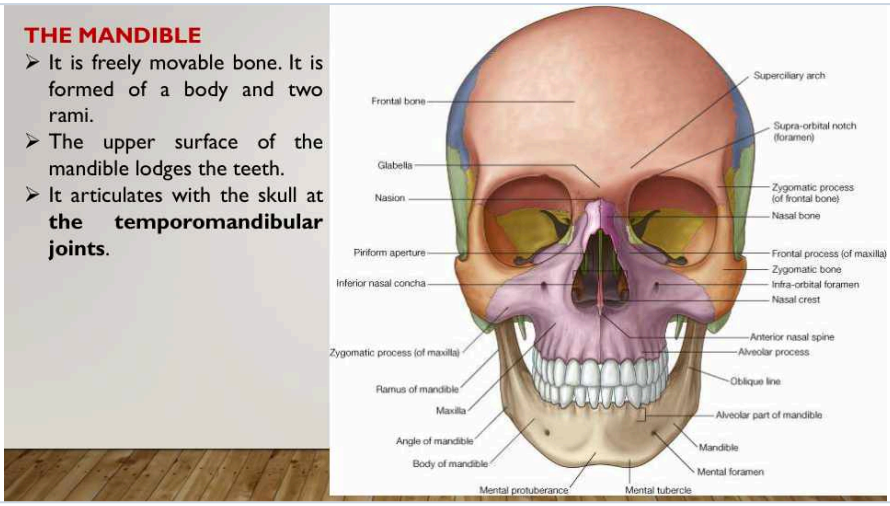

الترجمة التفصيلية:

هو عظمة متحركة بحرية. يتكون من جسم وفرعين.	It is freely movable bone. It is formed of a body and two rami.
يحمل السطح العلوي للفك السفلي الأسنان.	The upper surface of the mandible lodges the teeth.
يتفصّل مع الجمجمة عبر مفصلي الصدغي الفكي.	It articulates with the skull at the temporomandibular joints.

الشرح المفصل:

الفك السفلي الوحيد المتحرك في الجمجمة. جسمه يحمل الأسنان السفلية. فرعاه يُتفصّلان مع العظمة الصدغية في مفصل الفك الصدغي (TMJ). لقمة الفك الفكية+النتوء الإكليلي هما نهايتا كل فرع.

مسرد المصطلحات الشامل:

الفك السفلي	Mandible	متحرك بحرية	Freely movable
جسم الفك السفلي	Body of mandible	الفروع	Rami
الأسنان	Teeth	مفصل الصدغي الفكي	Temporomandibular joint (TMJ)
لقمة الفك السفلي	Condyle of mandible	النتوء الإكليلي الفكي	Coronoid process
الثقبة الذقنية	Mental foramen	زاوية الفك	Angle of mandible

SLIDE 33

الفك السفلي – صورة تشريحية (مع OCR) OCR

The Mandible – Anatomical Image (OCR)

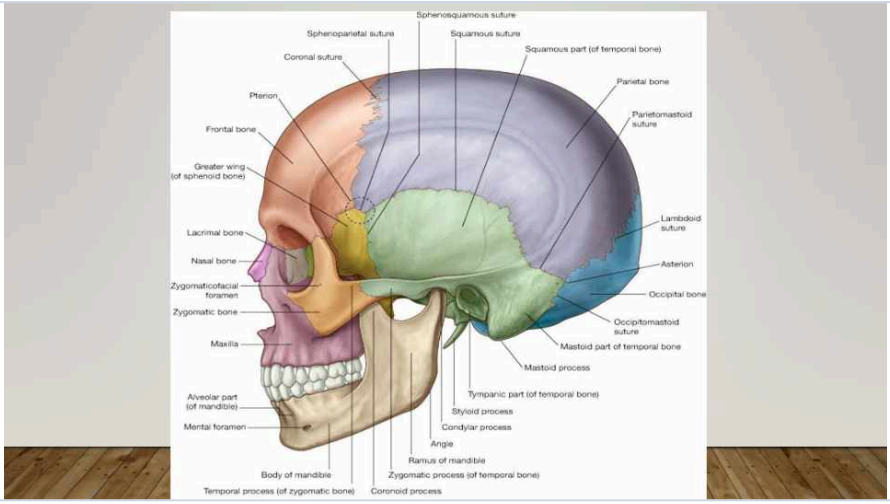

الترجمة التفصيلية:

رسم تشريحي للفك السفلي يُظهر الجسم والفروع واللقمة والنتوء الإكليلي والثقبة الذقنية والزاوية.	Mandible anatomical diagram showing body, rami, condyle, coronoid process, mental foramen and angle.

الشرح المفصل:

رسم تفصيلي للفك السفلي يُظهر معالمه المهمة: الجسم الأفقي ونهايتا كل فرع (اللقمة والنتوء الإكليلي) والثقبة الذقنية (Mental foramen) ومدخل الأسنان.

مسرد المصطلحات الشامل:

Condyle	اللقمة	Coronoid process	النتوء الإكليلي
Ramus	الفرع	Body	الجسم
Mental foramen	الثقبة الذقنية	Mandibular foramen	الثقبة الفكية السفلية
Angle of mandible	زاوية الفك		

SLIDE 34

العظمة اللامية

The Hyoid Bone

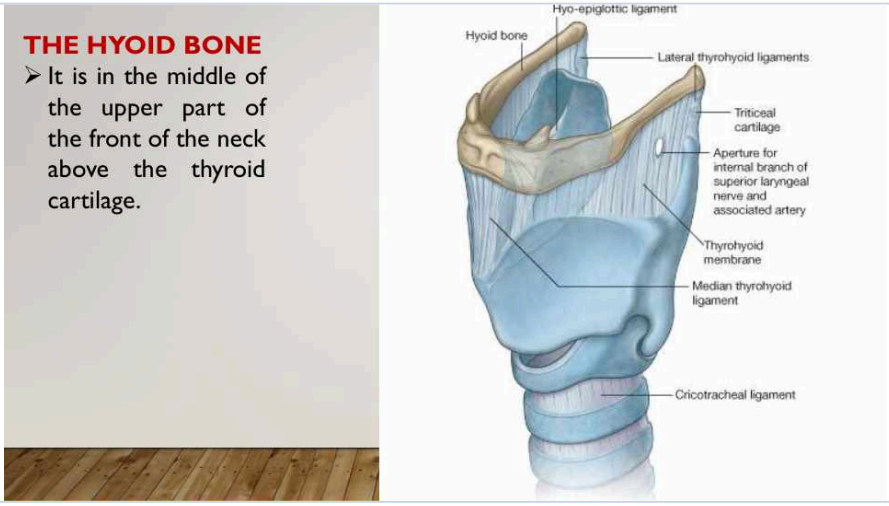

📖 الترجمة التفصيلية:

تقع في منتصف الجزء العلوي من مقدمة العنق فوق الغضروف الدرقي.	It is in the middle of the upper part of the front of the neck above the thyroid cartilage.

💡 الشرح المفصل:

العظمة اللامية فريدة لأنها لا تتصل بأي عظمة أخرى مباشرةً – فقط بأربطة وعضلات. تقع في قاعدة اللسان فوق الغضروف الدرقي. مهمة في البلع والكلام.

📚 مسرد المصطلحات الشامل:

Hyoid bone	العظمة اللامية	Neck	العنق
Thyroid cartilage	الغضروف الدرقي	Upper part	الجزء العلوي
Front of neck	مقدمة العنق	Swallowing	البلع

SLIDE 35

العمود الفقري البشري (مع OCR – رسم شامل) OCR

The Human Vertebral Column (OCR – Complete Diagram)

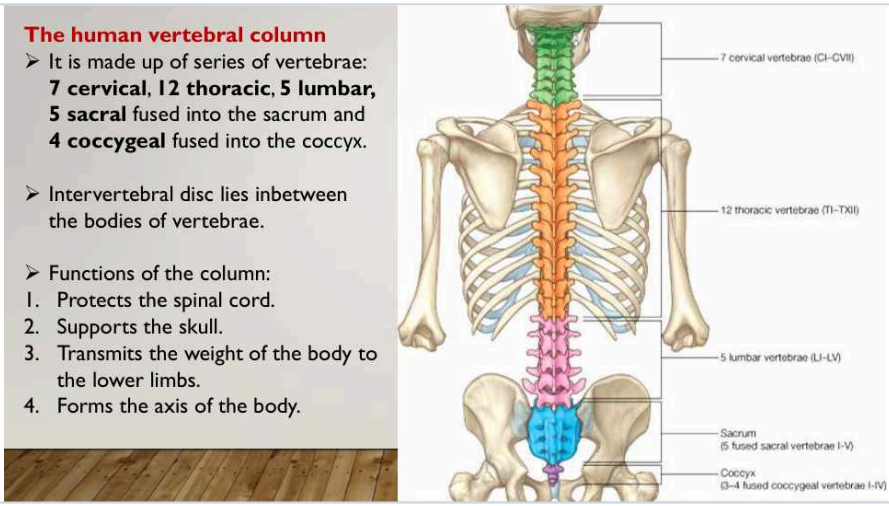

📖 الترجمة التفصيلية:

يتكون من سلسلة من الفقرات: 7 عنقية، 12 صدرية، 5 قطنية، 5 عجزية مندمجة في العجز و4 عصعصية مندمجة في العصعص.	It is made up of series of vertebrae: 7 cervical, 12 thoracic, 5 lumbar, 5 sacral fused into the sacrum and 4 coccygeal fused into the coccyx.
القرص الفقري بين الفقرات يقع بين أجسام الفقرات.	Intervertebral disc lies between the bodies of vertebrae.
وظائف العمود: 1. يحمي الحبل الشوكي. 2. يدعم الجمجمة. 3. ينقل وزن الجسم للأطراف السفلية. 4. يُشكّل محور الجسم.	Functions of the column: 1. Protects the spinal cord. 2. Supports the skull. 3. Transmits the weight of the body to the lower limbs. 4. Forms the axis of the body.
7 فقرات عنقية (C1-C7) – 12 فقرة صدرية (T1-T12) – 5 فقرات قطنية (L1-L5) – العجز (5 فقرات عجزية مندمجة) – العصعص (3-4 فقرات عصعصية مندمجة)	7 cervical vertebrae (CI-CVII) – 12 thoracic vertebrae (TI-TXII) – 5 lumbar vertebrae (LI-LV) – Sacrum (5 fused sacral vertebrae I-V) – Coccyx (3-4 fused coccygeal vertebrae)

💡 الشرح المفصل:

العمود الفقري 33 فقرة تُصبح 26 عظمة في البالغين (بعد اندماج العجزية والعصعصية). وظائفه الأربع حيوية. الأقراص الفقرية بين الأجسام تمتص الصدمات. الرسم يُظهر الانحناءات الأربعة الطبيعية.

مسرد المصطلحات الشامل:

الفقرات	Vertebrae	العمود الفقري	Vertebral column
12 فقرة صدرية	12 thoracic T1-T12	7 فقرات عنقية	7 cervical C1-C7
العجز	Sacrum	5 فقرات قطنية	5 lumbar L1-L5
القرص الفقري بين الفقرات	Intervertebral disc	العصعص	Coccyx
دعم الجمجمة	Skull support	الحبل الشوكي	Spinal cord
فقرات مندمجة	Fused vertebrae	محور الجسم	Axis of body

SLIDE 36

بنية الفقرة النموذجية (مع OCR – جدول تشريحي) OCR

Structure of the Typical Vertebra (OCR – Anatomical Table)

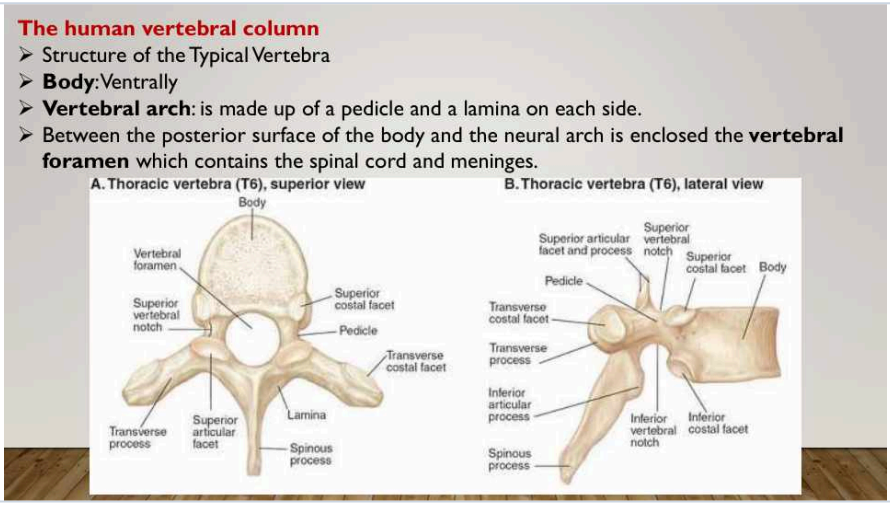

الترجمة التفصيلية:

Body: Ventrally	الجسم: في الناحية الأمامية (البطنية)
Vertebral arch: is made up of a pedicle and a lamina on each side.	القوس الفقري: يتكون من عنيق وصفيحة في كل جانب.
Between the posterior surface of the body and the neural arch is enclosed the vertebral foramen which contains the spinal cord and meninges.	بين السطح الخلفي للجسم والقوس العصبي تقع الثقبة الفقرية التي تحتوي على الحبل الشوكي والسحايا.
Superior articular facet and process – Vertebral foramen – Pedicle – Superior vertebral notch – Superior costal facet – Transverse process	الوجه والنتوء المفصلي العلوي – الثقبة الفقرية – العنيق – الشق الفقري العلوي – الوجه الضلعي العلوي – النتوء العرضي

الشرح المفصل:

كل فقرة نموذجية: جسم أمامي + قوس خلفي (عنيقان+صفيحتان) = الثقبة الفقرية للحبل الشوكي. الرسم يُظهر الفقرة الصدرية T6 من فوق ومن الجانب بجميع تسمياتها.

مسرد المصطلحات الشامل:

القوس الفقري	Vertebral arch	جسم الفقرة	Vertebral body
الصفيحة الفقرية	Lamina	العنيق الفقري	Pedicle
الحبل الشوكي	Spinal cord	الثقبة الفقرية	Vertebral foramen
الوجه المفصلي العلوي	Superior articular facet	السحايا	Meninges
الوجه الضلعي العلوي	Superior costal facet	الشق الفقري العلوي	Superior vertebral notch
القوس العصبي	Neural arch	النتوء العرضي	Transverse process

SLIDE 37

نتوءات الفقرة النموذجية (مع OCR) OCR

Processes of the Typical Vertebra (OCR)

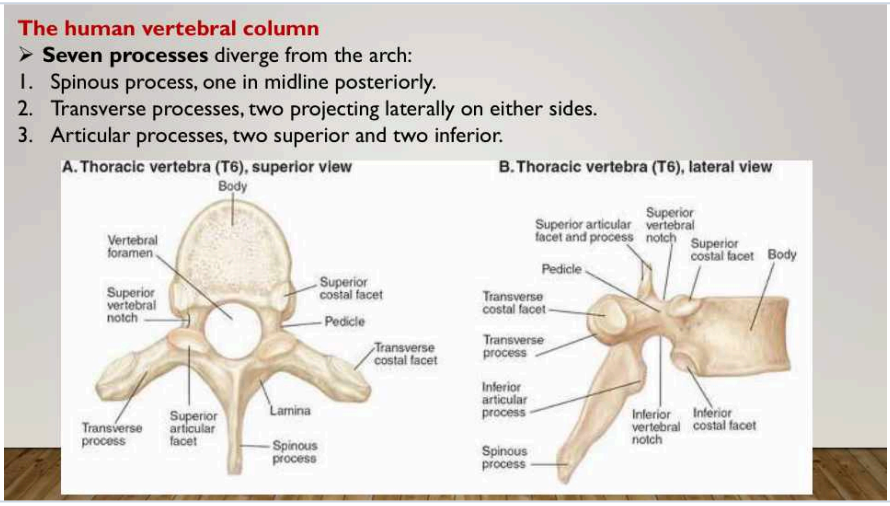

الترجمة التفصيلية:

Seven processes diverge from the arch:	تنبثق من القوس سبعة نتوءات:
1. Spinous process, one in midline posteriorly.	1. النتوء الشائك: واحد في خط المنتصف خلفياً.
2. Transverse processes, two projecting laterally on either sides.	2. النتوءان العرضيان: اثنان يبرزان جانبياً على كل جانب.
3. Articular processes, two superior and two inferior.	3. النتوءات المفصلية: اثنان علويان واثنان سفليان.
Superior articular facet and process – Vertebral foramen – Pedicle – Superior costal facet – Transverse costal facet – Body	الوجه والنتوء المفصلي العلوي – الثقبة الفقرية – العنيق – الوجه الضلعي العلوي – الوجه الضلعي العرضي – الجسم

الشرح المفصل:

السبعة نتوءات: شائك واحد (ارتباط أربطة+عضلات) + عرضيان اثنان (ارتباط أضلاع في الصدرية) + مفصليان علويان + مفصليان سفليان (المفاصل الزليلية بين الفقرات). الرسم يُظهر T6 بالتسميات.

مسرد المصطلحات الشامل:

Seven processes	السبعة نتوءات	Spinous process	النتوء الشائك
Midline	خط المنتصف	Transverse processes	النتوءان العرضيان
Articular processes	النتوءات المفصلية	Superior articular process	النتوء المفصلي العلوي
Inferior articular process	النتوء المفصلي السفلي	Superior costal facet	الوجه الضلعي العلوي
Transverse costal facet	الوجه الضلعي العرضي	Zygapophyseal joint	المفصل الزليلي بين الفقرات

SLIDE 38

مفاصل الفقرات المتجاورة (مع OCR) OCR

Articulations Between Adjacent Vertebrae (OCR)

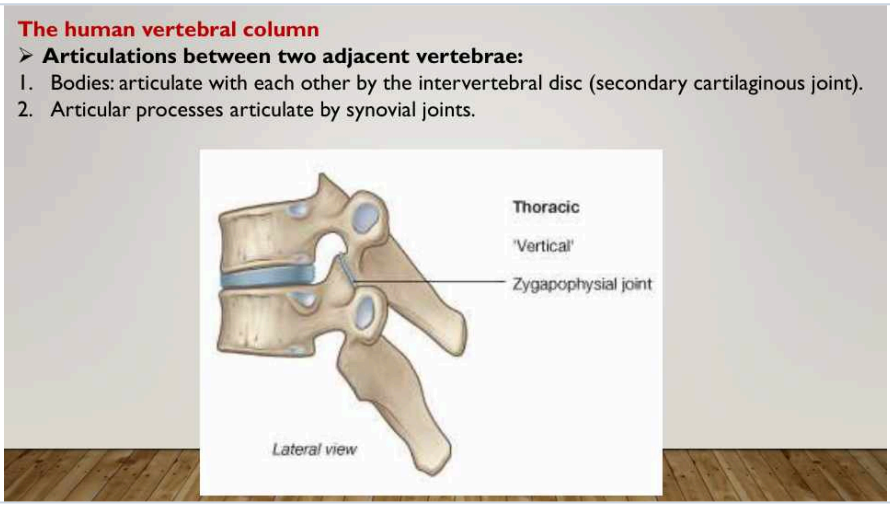

الترجمة التفصيلية:

1. Bodies: articulate with each other by the intervertebral disc (secondary cartilaginous joint).	1. الأجسام: تتفصّل مع بعضها بواسطة القرص الفقري (مفصل غضروفي ثانوي).
2. Articular processes articulate by synovial joints.	2. النتوءات المفصلية تتفصّل بمفاصل زليلية.
Thoracic – Vertical – Zygapophysial joint – Lateral view	صدرية – عمودي – المفصل الزليلي – منظر جانبي

الشرح المفصل:

بين كل فقرتين نوعان من الاتصالات: القرص الفقري (ثانوي غضروفي) يمتص الصدمات، والمفاصل الزليلية (Zygapophyseal joints) تسمح بحركة أكبر. الرسم يُظهر المفصل الزليلي (Zygapophysial joint).

مسرد المصطلحات الشامل:

Intervertebral disc	القرص الفقري	Secondary cartilaginous joint	المفصل الغضروفي الثانوي
Synovial joints	المفاصل الزليلية	Zygapophyseal joint	المفصل الزليلي الفقري
Adjacent vertebrae	الفقرات المتجاورة	Articulation	التفصّل / المفصل

الفقرات العنقية (مع OCR – رسم تشريحي) OCR

Cervical Vertebrae (OCR – Anatomical Diagram)

Cervical vertebrae:

- From the 3rd to the 6th are typical.
- The first, second and seventh vertebra are atypical.
- Characters of typical cervical vertebra:
  - The spine is short and bifid.
  - The transverse processes have the foramen transversarium in which pass the vertebral vessels.
- The atypical cervical vertebrae, the first cervical vertebra (atlas), the second cervical vertebra (axis) and the seventh cervical vertebra.

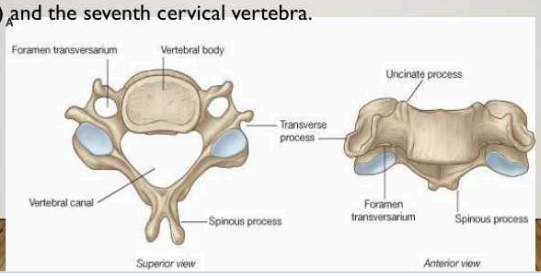

الترجمة التفصيلية:

From the 3rd to the 6th are typical. The first, second and seventh vertebra are atypical.	من الثالثة حتى السادسة نموذجية. الأولى والثانية والسابعة غير نموذجية.
Characters of typical cervical vertebra: 1) The spine is short and bifid.	مميزات الفقرة العنقية النموذجية: 1) النتوء الشائك قصير ومتشعب.
The transverse processes have the foramen transversarium in which pass the vertebral vessels.	النتوءات العرضية فيها ثقبة عرضية تمر منها الأوعية الفقرية.
The atypical cervical vertebrae: the first (atlas), the second (axis) and the seventh.	الفقرات العنقية غير النموذجية: الأولى (الأطلس) والثانية (الأكسيس) والسابعة.
Foramen transversarium – Vertebral body – Uncinate process – Transverse process – Vertebral canal – Spinous process	الثقبة العرضية – جسم الفقرة – النتوء الخطافي – النتوء العرضي – القناة الفقرية – النتوء الشائك

الشرح المفصل:

الفقرات العنقية (C1-C7): النموذجية (C3-C6) تتميز بنتوء شائك قصير متشعب وثقبة عرضية. غير النموذجية: أطلس (C1) بلا جسم يحمل الجمجمة، أكسيس (C2) له السن (Dens)، وC7 نتوءها الشائك طويل غير متشعب.

مسرد المصطلحات الشامل:

الفقرات العنقية النموذجية C3-C6	Typical cervical C3-C6	الفقرات العنقية	Cervical vertebrae C1-C7
الأطلس (الفقرة الحاملة C1)	Atlas C1	غير نموذجية	Atypical
النتوء الشائك المتشعب	Bifid spinous process	الأكسيس (الفقرة المحورية C2)	Axis C2
الأوعية الفقرية	Vertebral vessels	الثقبة العرضية	Foramen transversarium
القناة الفقرية	Vertebral canal	النتوء الخطافي	Uncinate process
		السن (النتوء السني)	Dens (Odontoid process)

الأطلس (C1) – مع OCR 🔍 OCR

The Atlas (C1) – OCR

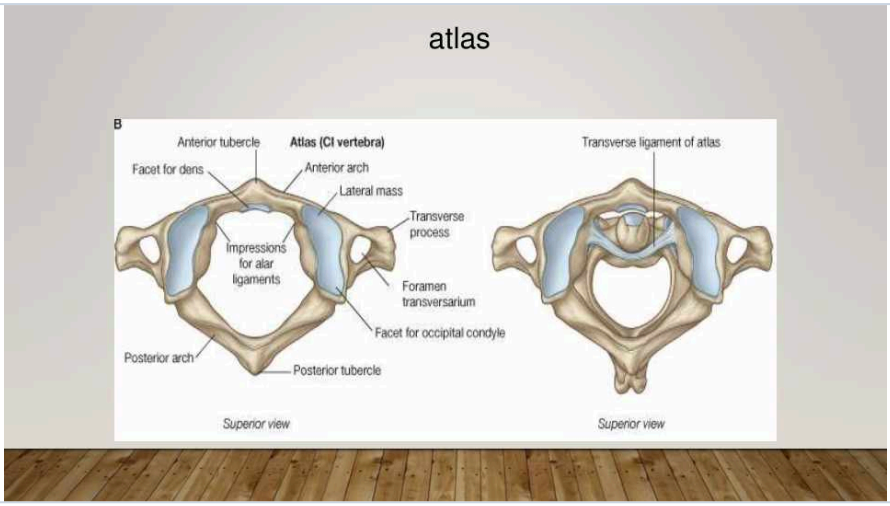

📖 الترجمة التفصيلية:

Atlas (C1 vertebra)	الأطلس (الفقرة العنقية الأولى C1)
Anterior tubercle	الحديبة الأمامية
Transverse ligament of atlas	الرباط المستعرض للأطلس
Foramen transversarium	الثقبة العرضية
Facet for occipital condyle	الوجه للقمة القذالية

💡 الشرح المفصل:

الأطلس بلا جسم – بدلاً منه قوسان أمامي وخلفي وكتلتان جانبيتان. الوجهان العلويان لاستقبال لقمتي القذالية. الرباط المستعرض يثبّت السن في مكانها. حركة الإيماء تحدث هنا.

📚 مسرد المصطلحات الشامل:

Atlas	الأطلس (C1)	Anterior tubercle	الحديبة الأمامية
Transverse ligament	الرباط المستعرض	Foramen transversarium	الثقبة العرضية
Occipital condyle	لقمة القذالية	Anterior arch	القوس الأمامي
Posterior arch	القوس الخلفي	Lateral mass	الكتلة الجانبية
Atlanto-occipital joint	مفصل الأطلس القذالي		

SLIDE 41

الأكسيس (C2)
The Axis (C2)

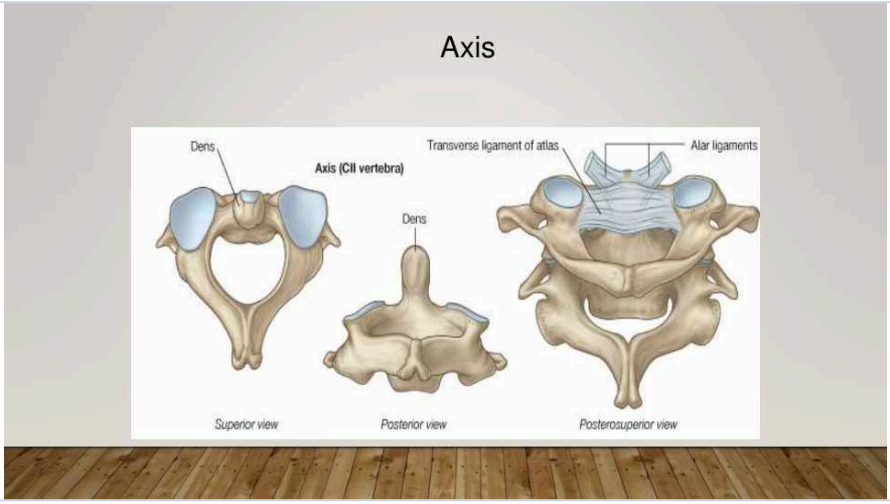

الترجمة التفصيلية:

الأكسيس (الفقرة العنقية الثانية C2)	Axis

الشرح المفصل:

الأكسيس يتميز بالسن (Dens/Odontoid process) الصاعد من جسمه يعمل كمحور دوران الرأس. الأطلس يدور حوله في حركة النفي.
الرباط المستعرض يثبّت السن ويمنع إزاحتها.

مسرد المصطلحات الشامل:

Axis C2	الأكسيس (C2)	Dens (Odontoid process)	السن (النتوء السني)
Rotation of head	دوران الرأس	Atlantoaxial joint	مفصل الأطلس المحوري
Body of axis	جسم الأكسيس		

SLIDE 42

الفقرات الصدرية (مع OCR – رسم تفصيلي) OCR
Thoracic Vertebrae (OCR – Detailed Diagram)

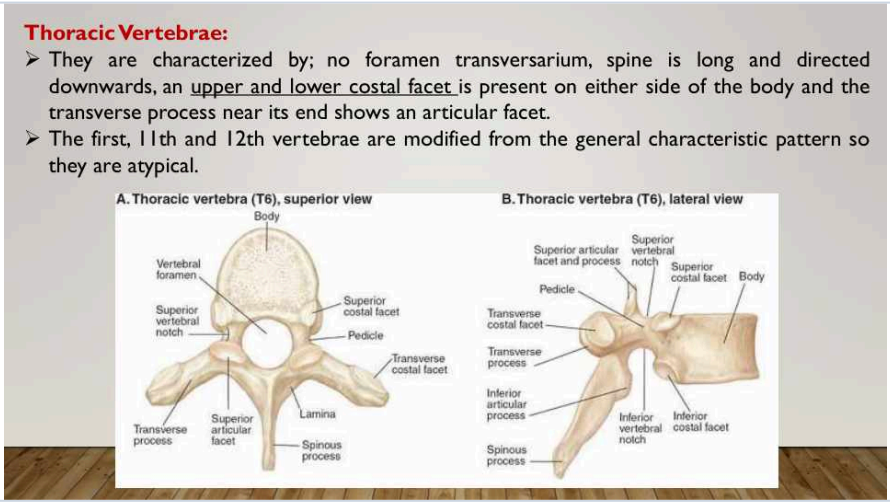

الترجمة التفصيلية:

They are characterized by: no foramen transversarium, spine is long and directed downwards, an upper and lower costal facet is present on either side of the body and the transverse process near its end shows an articular facet.	تتميز بـ: لا توجد ثقبة عرضية، النتوء الشائك طويل ومتجه للأسفل، يوجد وجه مفصلي ضلعي علوي وسفلي على كل جانب من الجسم، والنتوء العرضي يحمل وجهاً مفصلياً عند نهايته.
The first, 11th and 12th vertebrae are modified so they are atypical.	الأولى والحادية عشرة والثانية عشرة معدّلة لذا هي غير نموذجية.
Superior articular facet and process – Vertebral foramen – Pedicle – Superior costal facet – Transverse costal facet – Body	الوجه والنتوء المفصلي العلوي – الثقبة الفقرية – العنيق – الوجه الضلعي العلوي – الوجه الضلعي العرضي – الجسم

الشرح المفصل:

الفقرات الصدرية (T1-T12): لا ثقبة عرضية، شائك طويل مائل للأسفل، وجوه ضلعية للارتباط بالأضلاع. الرسم يُظهر T6 من فوق ومن الجانب بكل تسمياتها.

مسرد المصطلحات الشامل:

Thoracic vertebrae T1-T12	الفقرات الصدرية	No foramen transversarium	لا توجد ثقبة عرضية
Long spinous process	النتوء الشائك الطويل	Directed downwards	متجه للأسفل
Costal facet	الوجه الضلعي	Upper costal facet	الوجه الضلعي العلوي
Lower costal facet	الوجه الضلعي السفلي	Transverse costal facet	الوجه الضلعي العرضي
Rib articulation	تفصّل الضلع	Atypical T1 T11 T12	غير نموذجية: T1 وT11 وT12

SLIDE 43

المفاصل الضلعية الفقرية – صورة تشريحية (مع OCR) OCR

Costovertebral Joints – Anatomical Image (OCR)

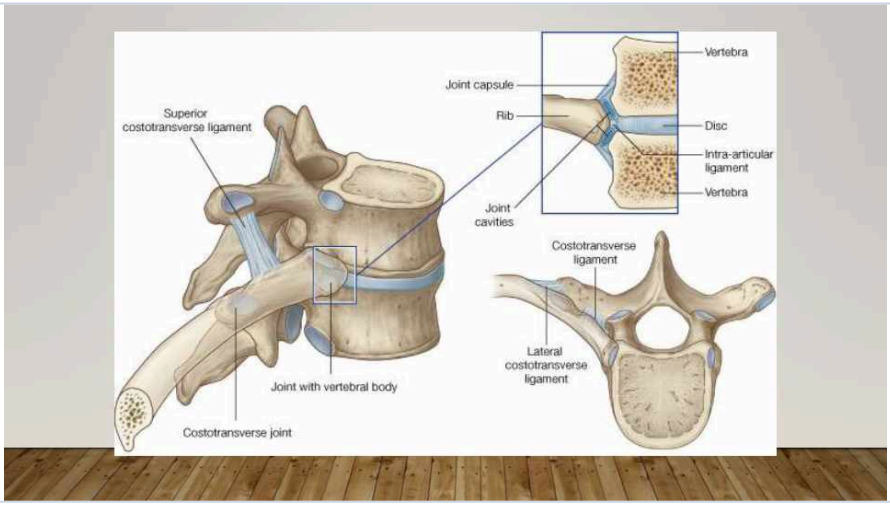

📖 الترجمة التفصيلية:

Superior costotransverse ligament	الرباط الضلعي العرضي العلوي
Costotransverse ligament	الرباط الضلعي العرضي
Joint with vertebral body	المفصل مع جسم الفقرة
Costotransverse joint	المفصل الضلعي العرضي
Cavities	التجاويف

💡 الشرح المفصل:

الصورة تُظهر مفاصل الضلع مع الفقرة الصدرية: مفصل رأس الضلع مع الجسم (Costovertebral) والمفصل الضلعي العرضي (Costotransverse) مع الأربطة المثبّتة.

📚 مسرد المصطلحات الشامل:

Costotransverse joint	المفصل الضلعي العرضي	Costovertebral joint	المفصل الضلعي الفقري
Superior costotransverse ligament	الرباط الضلعي العرضي العلوي	Costotransverse ligament	الرباط الضلعي العرضي
Cavities	التجاويف المفصلية		

SLIDE 44

الفقرات القطنية (مع OCR – رسم تفصيلي) OCR 🔍

Lumbar Vertebrae (OCR – Detailed Diagram)

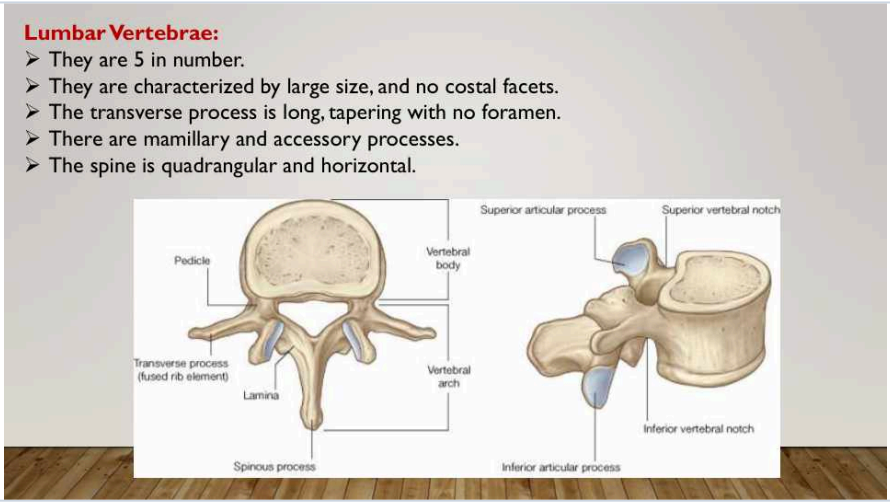

📖 الترجمة التفصيلية:

They are 5 in number. They are characterized by large size, and no costal facets.	عددها 5. تتميز بالحجم الكبير وعدم وجود وجوه ضلعية.
The transverse process is long, tapering with no foramen.	النتوء العرضي طويل ومتناهي الدقة وبدون ثقبة.
There are mamillary and accessory processes.	توجد نتوءات ثديية وملحقية.
The spine is quadrangular and horizontal.	النتوء الشائك رباعي الأضلاع وأفقي.
Superior articular process – Superior vertebral notch – Pedicle – Transverse process (fused rib element) – Inferior vertebral notch – Spinous process – Inferior articular process	النتوء المفصلي العلوي – الشق الفقري العلوي – العنيق – النتوء العرضي (عنصر ضلعي مدمج) – الشق الفقري السفلي – النتوء الشائك – النتوء المفصلي السفلي

💡 الشرح المفصل:

الفقرات القطنية (L1-L5) الأكبر والأثقل لحمل أكبر وزن. تتميز بجسم ضخم، لا ثقبة عرضية، لا وجوه ضلعية، شائك رباعي أفقي. المنطقة L4-L5 الأكثر عرضةً للانزلاق الغضروفي.

📚 مسرد المصطلحات الشامل:

Lumbar vertebrae L1-L5	الفقرات القطنية	Large size	الحجم الكبير
No costal facets	لا وجوه ضلعية	Long transverse process	النتوء العرضي الطويل
No foramen	لا توجد ثقبة	Mamillary process	النتوء الثديي
Accessory process	النتوء الملحقي	Quadrangular spinous process	النتوء الشائك الرباعي
Horizontal spine	النتوء الشائك الأفقي	Disc herniation	الانزلاق الغضروفي

SLIDE 45

الفقرات القطنية – صورة تشريحية (مع OCR) OCR

Lumbar Vertebrae – Anatomical Image (OCR)

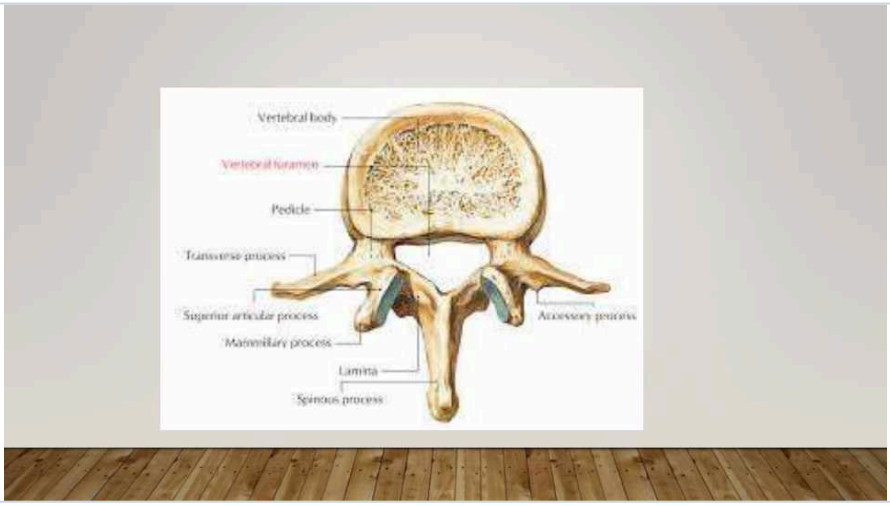

📖 الترجمة التفصيلية:

Vertebral body – Superior articular process – Lamina	جسم الفقرة – النتوء المفصلي العلوي – الصفيحة
Spinous process – Accessory process	النتوء الشائك – النتوء الملحقي

💡 الشرح المفصل:

صورة تشريحية للفقرة القطنية تُظهر جسمها الضخم ونتوءاتها المميزة بما فيها النتوء الملحقي.

📚 مسرد المصطلحات الشامل:

جسم الفقرة	Vertebral body	الفقرة القطنية	Lumbar vertebra
الصفيحة الفقرية	Lamina	النتوء المفصلي العلوي	Superior articular process
النتوء الملحقي	Accessory process	النتوء الشائك	Spinous process

SLIDE 46

العجز (مع OCR – رسم تشريحي شامل) OCR

The Sacrum (OCR – Comprehensive Diagram)

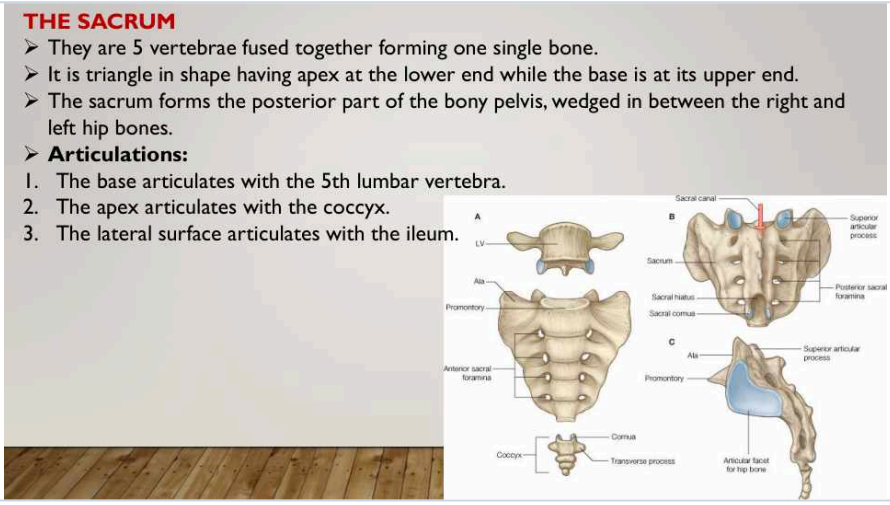

📖 الترجمة التفصيلية:

They are 5 vertebrae fused together forming one single bone.	هو 5 فقرات مندمجة معاً مكوّنةً عظمة واحدة.
It is triangle in shape having apex at the lower end while the base is at its upper end.	مثلث الشكل قمته في الأسفل وقاعدته في الأعلى.
The sacrum forms the posterior part of the bony pelvis, wedged in between the right and left hip bones.	يُشكّل العجز الجزء الخلفي من حوض العظام، مُعشّقاً بين عظمتي الحوض الأيمن والأيسر.
Articulations: 1. The base articulates with the 5th lumbar vertebra. 2. The apex articulates with the coccyx. 3. The lateral surface articulates with the ileum.	المفاصل: 1. القاعدة تتفصّل مع الفقرة القطنية الخامسة. 2. القمة تتفصّل مع العصعص. 3. السطح الجانبي يتفصّل مع الحرقفة.
Sacral canal – Superior articular process – Posterior sacral foramina – Promontory – Ala – Cornu	القناة العجزية – النتوء المفصلي العلوي – الثقوب العجزية الخلفية – البارزة – الجناح – القرن

💡 الشرح المفصل:

العجز من 5 فقرات مندمجة. شكله مثلث بقاعدة عليا وقمة سفلية. مفاصله ثلاثة: L5 + العصعص + مفصلا العجز الحرقفي. يحتوي القناة العجزية والثقوب العجزية لخروج الجذور العصبية.

مسرد المصطلحات الشامل:

Sacrum	العجز	5 fused vertebrae	5 فقرات مندمجة
Triangle shape	مثلث الشكل	Apex	القمة
Base	القاعدة	Bony pelvis	حوض العظام
L5 vertebra	الفقرة القطنية الخامسة	Coccyx	العصعص
Ilium	الحرقفة	Sacral canal	القناة العجزية
Posterior sacral foramina	الثقوب العجزية الخلفية	Sacral promontory	البارزة العجزية
Ala	الجناح	Cornu	القرن
Sacroiliac joint	مفصل العجز الحرقفي		

SLIDE 47

العجز – صورة تشريحية إضافية (مع OCR) OCR

The Sacrum – Additional Anatomical Image (OCR)

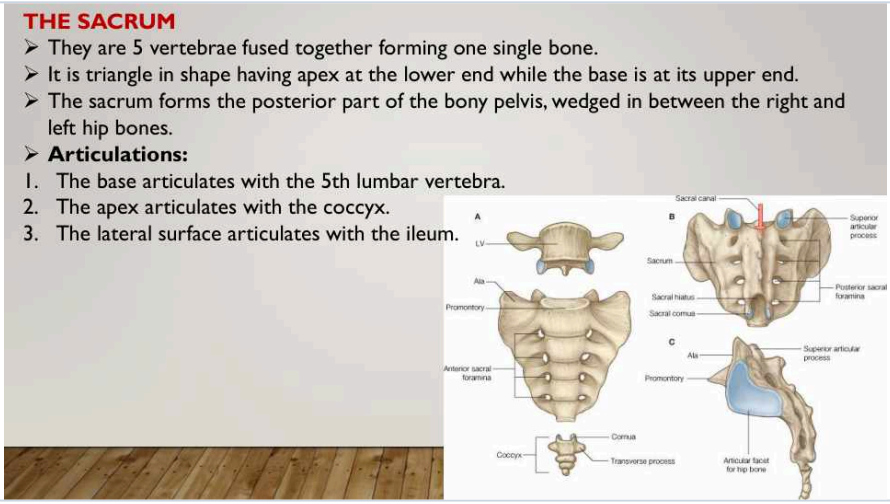

الترجمة التفصيلية:

العجز – السطحان الأمامي والخلفي مع تسمية جميع المعالم.	Sacrum – anterior and posterior surfaces with all landmarks labeled.
القناة العجزية – الثقوب العجزية الخلفية – البارزة – الجناح – القرن	Sacral canal – Posterior sacral foramina – Promontory – Ala – Cornu

الشرح المفصل:

صورة إضافية للعجز تُكمل الفهم بعرض السطح الأمامي والخلفي مع جميع معالمه المهمة.

مسرد المصطلحات الشامل:

Anterior sacral surface	السطح الأمامي للعجز	Posterior sacral surface	السطح الخلفي للعجز
Auricular surface	السطح الأذني (للتفصّل مع الحرقفة)	Sacral hiatus	الشق العجزي

العجز في موضعه من الحوض – رسم (مع OCR) OCR

Sacrum in the Pelvis – Diagram (OCR)

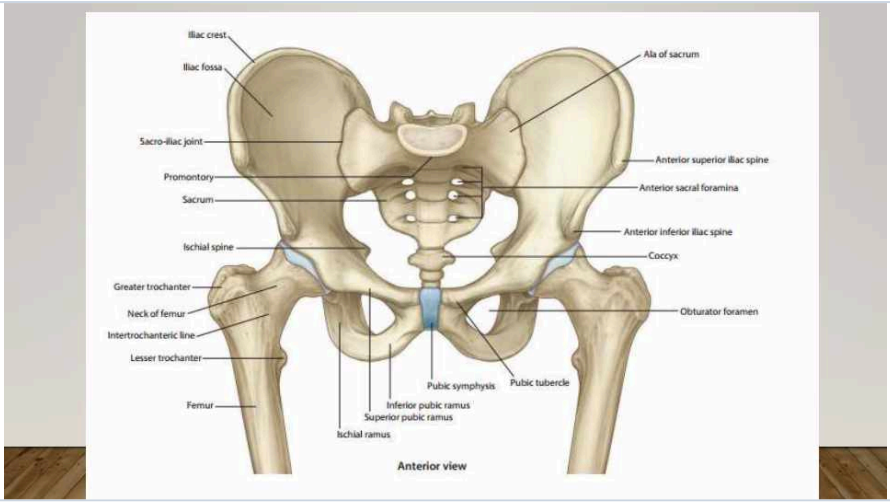

الترجمة التفصيلية:

جناح العجز – الشوكة الحرقفية الأمامية العلوية – الثقوب العجزية الأمامية	Ala of sacrum – Anterior superior iliac spine – Anterior sacral foramina
الشوكة الحرقفية الأمامية السفلية – الثقبة الإغلاقية – الخط بين المدورين	Anterior inferior iliac spine – Obturator foramen – Intertrochanteric line
ارتفاق العانة – الحديبة العانية – الفرع السفلي للعانة	Pubic symphysis – Pubic tubercle – Inferior pubic ramus

الشرح المفصل:

رسم العجز في موضعه الطبيعي ضمن حوض العظام مع تسمية مفاصله وعلاقاته بعظمة الحوض والفقرة القطنية الخامسة.

مسرد المصطلحات الشامل:

Ala of sacrum	جناح العجز	ASIS	الشوكة الحرقفية الأمامية العلوية
Anterior sacral foramina	الثقوب العجزية الأمامية	AIIS	الشوكة الحرقفية الأمامية السفلية
Obturator foramen	الثقبة الإغلاقية	Pubic symphysis	ارتفاق العانة
Pubic tubercle	الحديبة العانية		

مراجعة العمود الفقري
Vertebral Column Review

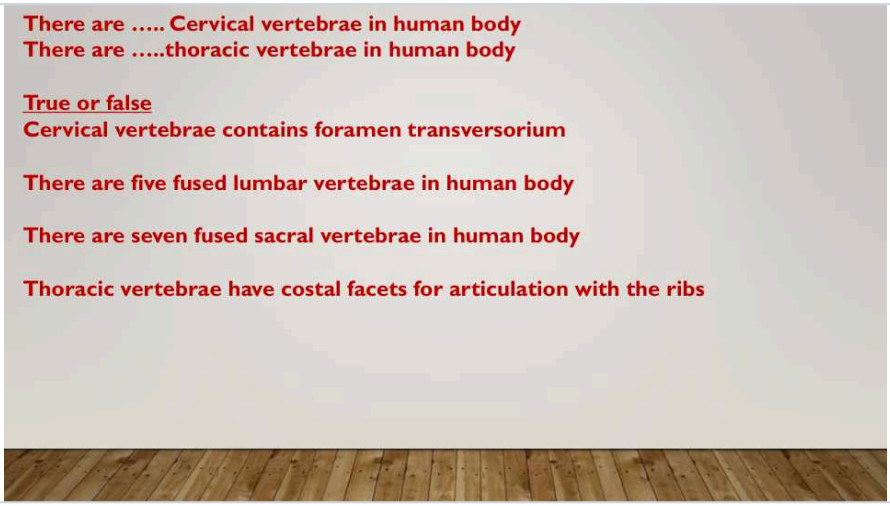

📖 الترجمة التفصيلية:

There are ..... cervical vertebrae in human body.	يوجد ..... فقرة عنقية في جسم الإنسان. (الإجابة: 7)
There are ..... thoracic vertebrae in human body.	يوجد ..... فقرة صدرية في جسم الإنسان. (الإجابة: 12)
True or false: Cervical vertebrae contains foramen transversarium.	صح أم خطأ: الفقرات العنقية تحتوي على ثقبة عرضية. (الإجابة: صح)
True or false: There are five fused lumbar vertebrae in human body.	صح أم خطأ: توجد خمس فقرات قطنية مندمجة. (الإجابة: خطأ – المندمجة هي العجزية)
True or false: There are seven fused sacral vertebrae in human body.	صح أم خطأ: توجد سبع فقرات عجزية مندمجة. (الإجابة: خطأ – عددها 5)
True or false: Thoracic vertebrae have costal facets for articulation with the ribs.	صح أم خطأ: الفقرات الصدرية لها وجوه ضلعية للتفصّل مع الأضلاع. (الإجابة: صح)

📝 شريحة مراجعة – الإجابات في الشرح

💡 الشرح المفصل:

إجابات: عنقية=7 | صدرية=12 | قطنية=5 (غير مندمجة) | عجزية=5 مندمجة | عصعصية=4 مندمجة. الثقبة العرضية في العنقية فقط. الوجوه الضلعية في الصدرية فقط.

📚 مسرد المصطلحات الشامل:

7 cervical vertebrae	7 فقرات عنقية	12 thoracic vertebrae	12 فقرة صدرية
5 lumbar vertebrae	5 فقرات قطنية (غير مندمجة)	5 fused sacral	5 عجزية مندمجة
Foramen transversarium (cervical only)	الثقبة العرضية في العنقية فقط	Costal facets (thoracic only)	الوجوه الضلعية في الصدرية فقط

عظمة القص (مع OCR – رسم تفصيلي) OCR

The Sternum (OCR – Detailed Diagram)

STERNUM

- It is an elongated flat bone located ventrally in the midline of thorax.
- It is formed of manubrium, body and xiphoid process from above downwards.
- **Articulations:**

1. The manubrium sterni articulates above and laterally with the sternal end of the clavicle **(sternoclavicular joint)**.
2. The lateral border of the sternum articulates with the costal cartilages of the upper seven ribs **(sternocostal joint)**.

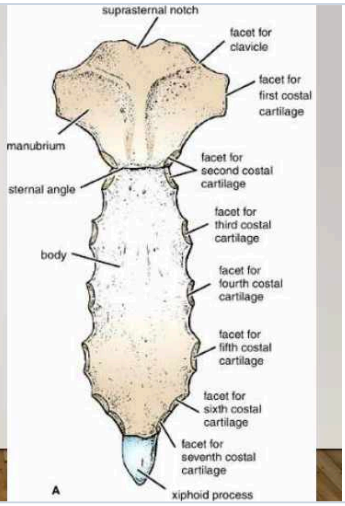

الترجمة التفصيلية:

It is an elongated flat bone located ventrally in the midline of thorax.	هي عظمة مسطحة ممتدة تقع في مقدمة الصدر في خط المنتصف.
It is formed of manubrium, body and xiphoid process from above downwards.	تتكون من المقبض والجسم والنتوء الخنجري من الأعلى للأسفل.
1. The manubrium sterni articulates with the sternal end of the clavicle (sternoclavicular joint).	1. المقبض يتفصّل مع النهاية القصية للترقوة (مفصل القص الترقوي).
2. The lateral border of the sternum articulates with the costal cartilages of the upper seven ribs (sternocostal joint).	2. الحافة الجانبية للقص تتفصّل مع الغضاريف الضلعية للأضلاع السبعة العلوية (مفصل القص الضلعي).
Suprasternal notch – Facet for clavicle – Facet for first/second/third/fourth costal cartilage – Manubrium – Sternal angle – Body	الشق الوداجي – وجه للترقوة – وجه للغضروف الضلعي الأول/الثاني/الثالث/الرابع – المقبض – زاوية القص – الجسم

الشرح المفصل:

القص ثلاثة أجزاء: مقبض (يتفصّل مع ترقوتين وضلعين أولين) + جسم (يتفصّل مع الأضلاع 2-7) + نتوء خنجري. زاوية القص (Sternal angle/Louis angle) بين المقبض والجسم معلم إكلينيكي لتحديد الضلع الثاني.

مسرد المصطلحات الشامل:

Sternum	عظمة القص	Manubrium	مقبض القص
Body of sternum	جسم القص	Xiphoid process	النتوء الخنجري
Suprasternal notch	الشق الوداجي	Sternal angle (Louis angle)	زاوية القص (زاوية لويس)
Sternoclavicular joint	مفصل القص الترقوي	Sternocostal joint	مفصل القص الضلعي
Costal cartilages	الغضاريف الضلعية	Upper seven ribs	الأضلاع السبعة العلوية
Facet for clavicle	وجه للترقوة		

SLIDE 51

القص – صورة توضيحية
The Sternum – Illustration

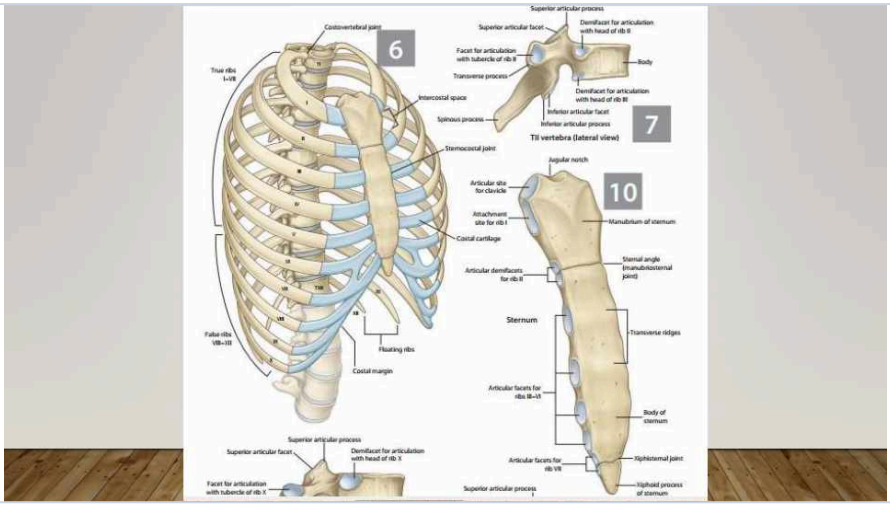

الترجمة التفصيلية:

القص – صورة تشريحية توضح أجزاءه الثلاثة.	Sternum – anatomical illustration showing all three parts.

الشرح المفصل:

صورة للقص تُظهر المقبض والجسم والنتوء الخنجري وزاوية القص.

مسرد المصطلحات الشامل:

المقبض	Manubrium	الجسم	Body
الخنجري	Xiphoid	زاوية القص	Sternal angle

SLIDE 52

الأضلاع – الأنواع (مع OCR – رسم القفص الصدري) OCR
The Ribs – Types (OCR – Thoracic Cage Diagram)

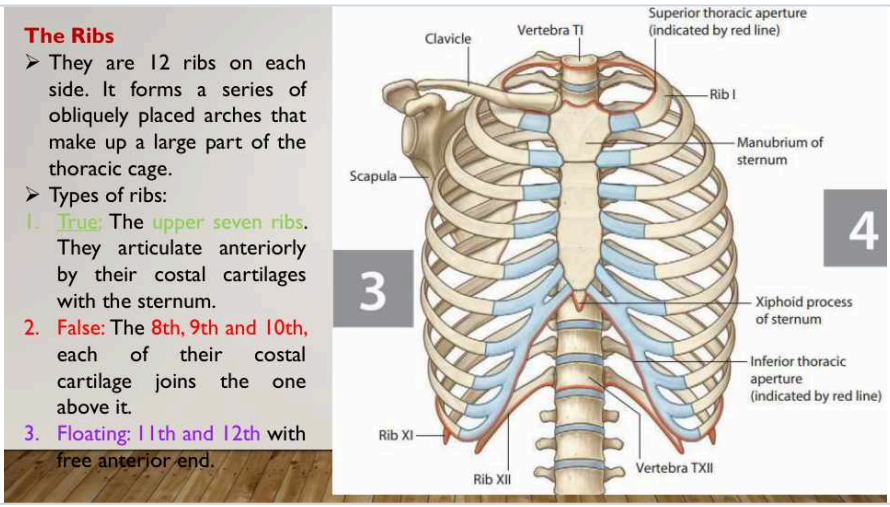

الترجمة التفصيلية:

They are 12 ribs on each side forming obliquely placed arches that make up a large part of the thoracic cage.	12 ضلعاً على كل جانب تُشكّل أقواساً مائلة تُكوّن القفص الصدري.
1. True: The upper seven ribs. They articulate anteriorly by their costal cartilages with the sternum.	1. حقيقية: الأضلاع السبعة العلوية. تتفصّل أمامياً بغضاريفها الضلعية مع القص.
2. False: The 8th, 9th and 10th, each of their costal cartilage joins the one above it.	2. كاذبة: الثامن والتاسع والعاشر، يتصل غضروف كل منها بالذي فوقه.
3. Floating: 11th and 12th with free anterior end.	3. عائمة: الحادي عشر والثاني عشر بطرف أمامي حر.
Superior thoracic aperture – Vertebra TI – Clavicle – Rib I – Manubrium of sternum – Xiphoid process – Inferior thoracic aperture	الفتحة الصدرية العلوية – الفقرة T1 – الترقوة – الضلع الأول – مقبض القص – النتوء الخنجري – الفتحة الصدرية السفلية

الشرح المفصل:

12 زوجاً من الأضلاع. أنواعها: حقيقية (1-7) تتصل بالقص مباشرةً + كاذبة (8-10) تتصل بغضروف ما فوقها + عائمة (11-12) حرة. الرسم يُظهر القفص الصدري كاملاً.

مسرد المصطلحات الشامل:

القفص الصدري	Thoracic cage	12 ضلعاً	12 ribs
الأضلاع الكاذبة 8-10	False ribs 8-10	الأضلاع الحقيقية 1-7	True ribs 1-7
الغضروف الضلعي	Costal cartilage	الأضلاع العائمة 11-12	Floating ribs 11-12
الفتحة الصدرية السفلية	Inferior thoracic aperture	الفتحة الصدرية العلوية	Superior thoracic aperture
		أقواس مائلة الوضع	Obliquely placed arches

SLIDE 53

الضلع النموذجي – التركيب (مع OCR – رسم تفصيلي) OCR

Features of a Typical Rib (OCR – Detailed Diagram)

The Ribs

➢ Features of a typical rib:

The rib is composed of:

1. An anterior or sternal end attached to costal cartilage.
2. A posterior or vertebral end and is formed of a head, neck and a tubercle.
3. A shaft inbetween which is twisted antero-posteriorly.
4. Its upper border is rounded; its lower border is sharp.
5. The costal groove is near its lower border.

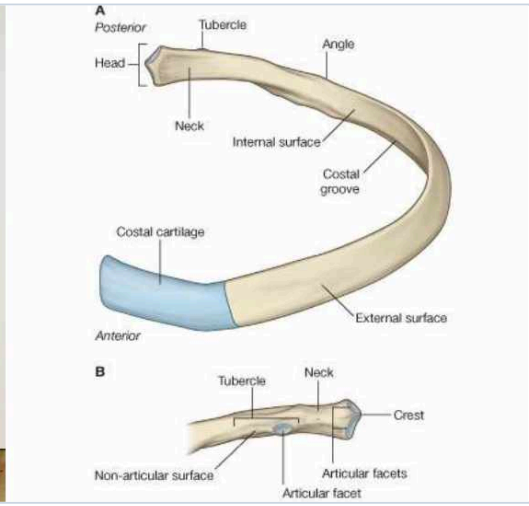

📖 الترجمة التفصيلية:

1. An anterior or sternal end attached to costal cartilage.	1. الطرف الأمامي (القصي) متصل بالغضروف الضلعي.
2. A posterior or vertebral end formed of a head, neck and a tubercle.	2. الطرف الخلفي (الفقري) مكوّن من رأس وعنق ودرنة.
3. A shaft inbetween which is twisted antero-posteriorly.	3. جسم بينهما ملتوٍ أمامياً خلفياً.
4. Its upper border is rounded; its lower border is sharp.	4. حافته العلوية مستديرة وحافته السفلية حادة.
5. The costal groove is near its lower border.	5. الأخدود الضلعي يقع بالقرب من حافته السفلية.
Head – Neck – Tubercle – Angle – Posterior – Internal surface – Costal groove – Costal cartilage – External surface – Anterior – Non-articular surface – Articular facets	الرأس – العنق – الدرنة – الزاوية – خلفي – السطح الداخلي – الأخدود الضلعي – الغضروف الضلعي – السطح الخارجي – أمامي – السطح غير المفصلي – الوجوه المفصلية

💡 الشرح المفصل:

الضلع النموذجي: طرف أمامي (غضروف ضلعي) + جسم ملتوٍ + طرف خلفي (رأس+عنق+درنة). الأخدود الضلعي (Costal groove) يحوي الشريان+الوريد+العصب الوربي. مهم سريرياً لإدخال إبرة الصدر.

📚 مسرد المصطلحات الشامل:

Anterior (sternal) end	الطرف الأمامي (القصي)	Costal cartilage	الغضروف الضلعي
Posterior (vertebral) end	الطرف الخلفي (الفقري)	Head of rib	رأس الضلع
Neck of rib	عنق الضلع	Tubercle of rib	درنة الضلع
Shaft of rib	جسم الضلع	Twisted	ملتوٍ
Upper border (rounded)	الحافة العلوية المستديرة	Lower border (sharp)	الحافة السفلية الحادة
Costal groove	الأخدود الضلعي	Intercostal vessels and nerve	الأوعية والعصب الوربي
Angle of rib	زاوية الضلع	Internal surface	السطح الداخلي
External surface	السطح الخارجي	Articular facets	الوجوه المفصلية
Non-articular surface	السطح غير المفصلي		

مفاصل الأضلاع
Articulations of the Ribs

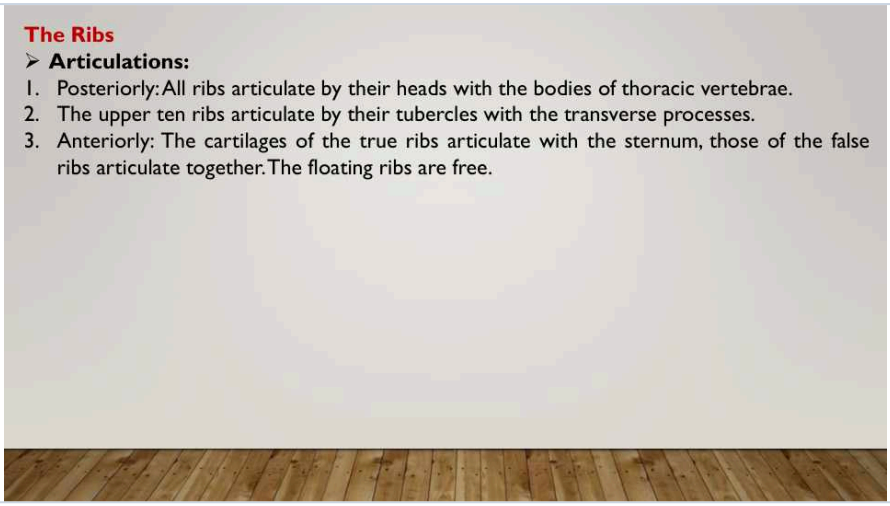

📖 الترجمة التفصيلية:

1. Posteriorly: All ribs articulate by their heads with the bodies of thoracic vertebrae.	1. خلفياً: جميع الأضلاع تتفصّل برؤوسها مع أجسام الفقرات الصدرية.
2. The upper ten ribs articulate by their tubercles with the transverse processes.	2. الأضلاع العشرة العلوية تتفصّل بدرناتها مع النتوءات العرضية.
3. Anteriorly: The cartilages of the true ribs articulate with the sternum, those of the false ribs articulate together. The floating ribs are free.	3. أمامياً: غضاريف الأضلاع الحقيقية تتفصّل مع القص، والكاذبة تتفصّل مع بعضها. والعائمة حرة.

💡 الشرح المفصل:

كل ضلع يُكوّن مفصلين خلفيين مع العمود الفقري: مفصل الرأس (Costovertebral) + مفصل الدرنة (Costotransverse) للأضلاع 1-10.
أمامياً الحقيقية مع القص والكاذبة مع بعضها والعائمة حرة.

📚 مسرد المصطلحات الشامل:

Posteriorly	خلفياً	Costovertebral joint	المفصل الضلعي الفقري
Thoracic vertebrae bodies	أجسام الفقرات الصدرية	Upper ten ribs	الأضلاع العشرة العلوية
Tubercles	الدرنات	Transverse processes	النتوءات العرضية
Costotransverse joint	المفصل الضلعي العرضي	Anteriorly	أمامياً
True ribs	الأضلاع الحقيقية	False ribs	الأضلاع الكاذبة
Floating ribs	الأضلاع العائمة		

مفاصل الأضلاع – رسم تشريحي (مع OCR) OCR

Rib Articulations – Anatomical Diagram (OCR)

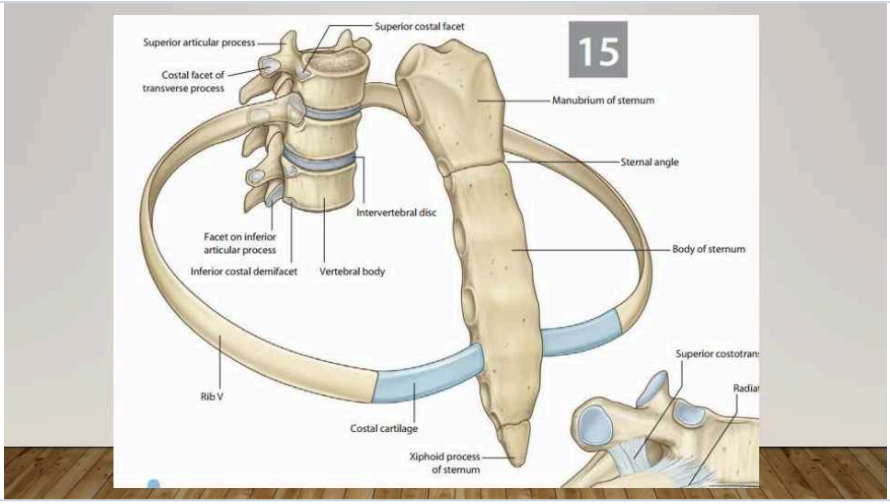

الترجمة التفصيلية:

النتوء المفصلي العلوي – الوجه الضلعي للنتوء العرضي	Superior articular process – Costal facet of transverse process
الوجه على النتوء المفصلي السفلي	Facet on inferior articular process
جسم القص – نصف الوجه الضلعي السفلي – جسم الفقرة	Body of sternum – Inferior costal demifacet – Vertebral body
الرباط الضلعي العرضي العلوي – الغضروف الضلعي – النتوء الخنجري للقص	Superior costotransverse – Costal cartilage – Xiphoid process of sternum

الشرح المفصل:

رسم تشريحي يُظهر كيفية تفصّل الأضلاع مع الفقرات الصدرية (رأس الضلع مع جسم الفقرة+الدرنة مع النتوء العرضي) ومع القص عبر الغضاريف الضلعية.

مسرد المصطلحات الشامل:

Costal facet of transverse process	الوجه الضلعي للنتوء العرضي	Inferior costal demifacet	نصف الوجه الضلعي السفلي
Superior costotransverse	الرباط الضلعي العرضي العلوي	Costal cartilage	الغضروف الضلعي
Xiphoid process	النتوء الخنجري		

مراجعة الأضلاع والقص

Ribs & Sternum Review

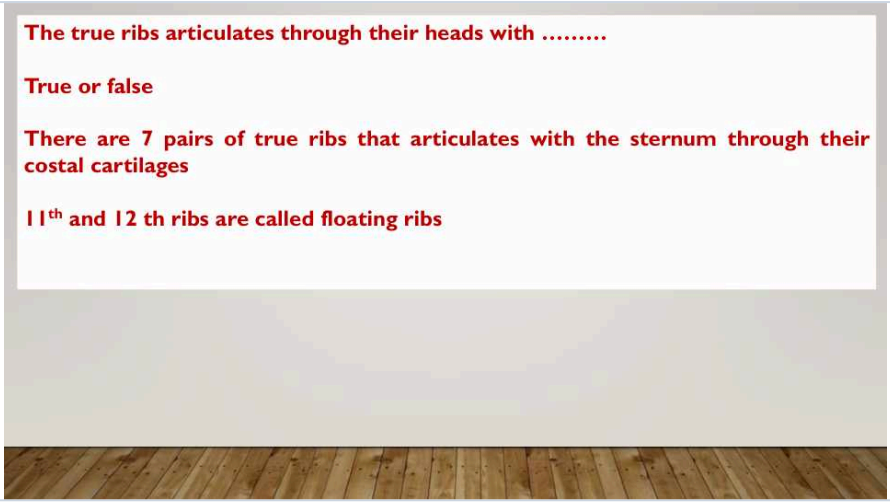

الترجمة التفصيلية:

الأضلاع الحقيقية تتفصّل برؤوسها مع ..... (الإجابة: أجسام الفقرات الصدرية)	The true ribs articulates through their heads with .....
صح أم خطأ: يوجد 7 أزواج من الأضلاع الحقيقية تتفصّل مع القص بغضاريفها. (الإجابة: صح)	True or false: There are 7 pairs of true ribs that articulate with the sternum through their costal cartilages.
صح أم خطأ: الضلعان الحادي عشر والثاني عشر يُسميان أضلاعاً عائمة. (الإجابة: صح)	True or false: 11th and 12th ribs are called floating ribs.

شريحة مراجعة – الإجابات في الشرح

الشرح المفصل:

إجابات: الأضلاع تتفصّل برؤوسها مع أجسام الفقرات الصدرية | صح: 7 أزواج حقيقية (1-7) تتصل بالقص مباشرة | صح: 11 و12 عائمة (Floating ribs) بطرف أمامي حر.

مسرد المصطلحات الشامل:

True ribs articulation	تفصّل الأضلاع الحقيقية	7 pairs of true ribs	7 أزواج أضلاع حقيقية
Thoracic vertebrae bodies	أجسام الفقرات الصدرية	Floating ribs 11 & 12	الأضلاع العائمة 11 و12